



A DOKTORI (PhD) ÉRTEKEZÉS TÉZISEI

KAPOSVÁRI EGYETEM
AGRÁR ÉS KÖRNYEZETTUDOMÁNYI KAR
Diagnosztikai és Onkoradiológiai Intézet

a doktori iskola vezetője
PROF. DR. KOVÁCS MELINDA
az MTA levelező tagja

témavezető
PROF. DR. REPA IMRE

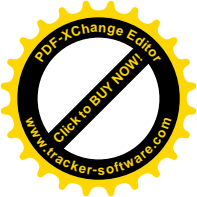EPILEPSZIÁS KUTYÁK MÁGNESES REZONANCIÁS
VIZSGÁLATA

készítette
DR. LŐRINCZ BORBÁLA ARANKA

KAPOSVÁR

2017

10.17166/KE.2018.001



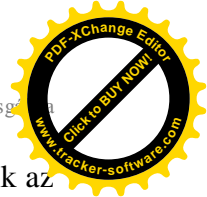1. A KUTATÁS ELŐZMÉNYEI, CÉLKITŰZÉS

Az epilepszia a kutyák egyik leggyakoribb krónikus neurológiai betegsége, amely a kutyapopuláció mintegy 0,6-7,5%-át érinti. Az epilepszia etiológiája, valamint az epilepsziás görcsroham megnyilvánulási formája sokrétű, ezért a betegség klasszifikációja és terminológiája is meglehetősen összetett. A humán Nemzetközi Epilepszia Ellenes Liga (International League Against Epilepsy –ILAE) analógiájára megalakult a Nemzetközi Állatorvosi Epilepszia Kötelék (International Veterinary Epilepsy Task Force), amely az epilepszia definíciójának, terminológiájának és diagnosztikájának egységesítése érdekében dolgozik és ad ajánlásokat. Az ajánlások alapján a diagnosztikus lépések sorában az első és alapvető az epilepsziás görcsroham elkülönítése egyéb más paroxysmalisan jelentkező neurológiai tüneteket okozó betegségektől (pl. syncope, hypoglycaemia stb.). Ebben a görcsroham jellege mellett a nationale és a kórelőzmény is fontos szerepet játszik. Tünettani szempontból elkülöníthetők a fokális és generalizált rohamok. Előbbit csak egy kisebb agyterület kóros működése okozza, míg az utóbbi esetében a mindkét nagyagyfélteke érintett. A fokális rohamok generalizálódhatnak. Az állatorvosi diagnosztikában, ahol a beteggel való verbális kommunikáció nem lehetséges, és csak a gazda leírására, illetve optimális esetben a görcsrohamról készült videófelvételre hagyatkozhat az állatorvos, a betegség klinikai diagnosztikája még nagyobb kihívást jelent, mint a humán orvoslásban. A prognózis és a későbbi gyógykezelés szempontjából az epilepsziás tünetek háttérében álló kóroki tényezők felderítése, vagyis az epilepszia etiológiai besorolása alapvetően fontos. Kórtani szempontból megkülönböztetünk primer/idiopátiás, kriptogén, szekunder/sziptómás –



struktúrális, és szekunder/szimptómás – metabolikus epilepsziát. A metabolikus (az új nevezéktan szerint reaktív) epilepszia esetében a görcsrohamok kiváltó oka valamilyen átmeneti anyagcserezavar, vagy toxikus állapot, amelynek megszűnésével az epilepsziás tünetek sem jelentkeznek tovább. Szekunder /szimptómás - struktúrális esetben valamilyen agyi lézió (vaszkuláris, gyulladásos, traumás, veleszületett, tumoros, vagy degeneratív jellegű elváltozás) okozza a tüneteket. A primer/idiopatikus, illetve a kriptogén epilepszia esetében az agyban nincs kimutatható struktúrális elváltozás. Irodalmi adatok szerint a két kórkép elkülönítésében a 7 éves életkor - illetve az epilepsziás roham első jelentkezésekor fennálló kora- a határérték. A két megjelenési forma elkülönítése azonban nem történhet meg kizárólag az életkor alapján. A kriptogén formáról azokban az esetekben beszélhetünk, ha van valamilyen kóros klinikai tünet (pl. vakság), de annak okát - az MR vizsgálat segítségével sem – lehet kimutatni. Több kutya fajta idiopatikus epilepsziájának hátterében bizonyított, illetve a családi halmozódás tükrében erősen gyanított genetikai ok áll.

A Nemzetközi Állatorvosi Epilepszia Kötelék (International Veterinary Epilepsy Task Force) a primer/idiopatikus forma felderítését szolgáló diagnosztikus lépéseket három konfidencia szintre sorolja be. Első lépésnek a kórelőzményi adatok (legalább két görcsroham több, mint 24 óra különbséggel) mellett az állat korát figyelembe véve (6 hónap – 6 év), normális fizikális és interiktális neurológiai vizsgálati eredmények mellett az alap laborvizsgálatok elvégzését (vér biokémiai vizsgálata és alap vizeletvizsgálat) tartja fontosnak. A második konfidencia szinten – természetesen az első lépésben elvégzett vizsgálatok negatív eredményét feltételezve – az éhezési és posztprandiális epesavszintek mérését, koponya mágneses rezonanciás vizsgálatot (MRI) és liquorvizsgálatot



javasol. A legmagasabb, vagyis harmadik konfidencia szinthez tartozik az interiktális elektroencephalographia (EEG), amely azonban napjainkban az állatorvoslásban még nem tartozik a rutin vizsgáló módszerek közé, és eredménye sem megbízható. Bár az egyes diagnosztikus szintekre történő továbblépés feltételezi az addigiak negatív eredményét, figyelembe kell venni egyes átmeneti, görcsroham-indukálta reverzibilis agyi elváltozásokat, amelyek átmenetileg a liquordiagnosztikai és MRI eredményeket is befolyásolhatják. Ilyen esetekben érdemes ezeket vizsgálatokat néhány hét múlva megismételni.

Az epilepszia diagnosztikában a mágneses rezonancia vizsgálat kulcsfontosságú. A Nemzetközi Állatorvosi Epilepszia Kötelék (International Veterinary Epilepsy Task Force) kidolgozott egy 6-7 szekvenciából álló epilepszia MR-protokollt.

A különböző MR-technikák alkalmazásával, kihasználva azok szövet-, illetve elváltozás-specifitását az intrakraniális elváltozások sok esetben –ha nem is szövettani szinten- diagnosztizálhatók a léziók MR-ábrázolódása és lokalizációja alapján.

A humán epilepszia diagnosztikában a hippocampalis eltérések felderítése fontos szerepet játszik, mivel a terápiaerezisztens esetek háttérében leggyakrabban a temporalis lebeny eredetű epilepszia (MTLE: mesial temporal lobe epilepsy) áll. MTLE esetében a hippocampus jelenti a görcsrohamok agyi fókuszát – vagyis az ún. epileptogén léziót. A mesialis temporalis lebeny epilepszia emberben lehet primer hippocampalis sclerosis következménye, vagy familiáris MTLE következményes hippocampalis sclerosissal. Másrészt a hippocampus az ún. kettős patológia eseteiben is - mikor a görcsrohamokért felelős agyterület extrahippocampalisan található - károsodhat másodlagosan. Ilyenkor ugyan a hippocampalis sclerosis igazolható, de a hippocampus



epileptogén jellege nem kötelező érvényű. Emellett elhúzódo rohamtevékenység következtében is kialakulhat a következményes hippocampalis sclerosis.

Nem tisztázott teljesen, hogy kutyákban a temporalis lebeny epilepszia – az emberéhez hasonlóan – mennyiben tekinthető különálló kórképnek.

Az epilepsziában jelentkező hippocampalis sclerosis vagy atrófia szövettanilag neuronvesztésben, gliosisban, és következmények zsugorodásban/térfogatvesztésben nyilvánul meg. Ezek az elváltozások kvalitatív MR vizsgáló módszerekkel csak szubjektíven értékelhetők. A hippocampalis sclerosis MR kritériumai a következők: térfogatvesztés, a megnövekedett szabad víztartalom jeleként emelkedett jelintenzitás a T2-súlyozott szekvenciákon, és a belső szerkezet felbomlása. Posztiktálisan egyéb eltérések, mint az ödéma, hyperaemia, vagy gyulladás is okozhat jelintenzitás-növekedést a folyadékszenzitív (T2-súlyozott) méréseken, de ezek – ellentétben a hippocampalis sclerosisal – térfogatvesztéssel nem járó reverzibilis elváltozások.

A hagyományos kvalitatív MR vizsgáló módszer szubjektív volta miatt szükségesek az objektív adatokat szolgáltató egyéb technikák. Ezen módszereket alkalmazva a hippocampusok megítélésekor csökken a szubjektivitás és növekszik a vizsgálat szenzitivitása, különös tekintettel a minimális egyoldali, vagy enyhe fokú kétoldali eltérésekre.

A **volumetria** (térfogatmérés) a hippocampus elváltozásainak vizsgálatára használt egyik kvantitatív módszer, mely általában vékony szeletes T1 súlyozott 3D mérések alapján készül. Másik – egyes adatok szerint a volumetriánál érzékenyebb eljárás - a T2 relaxációs idők objektív mérése speciális multiecho MR-szekvenciával - az ún. **T2 relaxometria** -, mely a megváltozott szöveti víztartalom mérésnek elvén alapul.



A doktori kutatás célkitűzései:

1. Epilepsziás kutyapopuláció vizsgálata mágneses rezonanciás képalkotással, és a vizsgálati eredmények alapján az epilepszia kóroki tényezőinek felderítése és gyakoriságának megállapítása.

2. Agyi eredetű neurológiai tüneteket nem mutató kutyacsoport mágneses rezonanciás vizsgálata (kontroll csoport) a normális volumetriás és T2-relaxometriás értékek meghatározásához, valamint az epilepsziás csoporttal való összehasonlításhoz, a volumetriás és relaxometriás eredmények mellett a brachycephal koponyaformáció előfordulására és esetleges hatásaira való tekintettel.

3. Agyi térfogatmérések (hippocampusok, laterális agykamrák, hemispheriumok) az epilepsziás és kontroll csoport egy részében, az eredmények csoportok közötti összevetése.

4. Egyes agyterületek T2 relaxációs idejének mérése (hippocampusok, frontális és temporalis fehér- és szürkeállomány) az epilepsziás és kontroll csoport egy részében, az eredmények csoportok közötti összevetése.

5. Az eredmények alapján a volumetriás és relaxometriás mérések hasznosságának, illetve használhatóságának felderítése epilepsziás kutyák diagnosztikájában.

6. A volumetriás és/vagy relaxometriás mérések alapján egy olyan paraméter/metódus kidolgozása, melynek segítségével a kutyák temporalis lebeny epilepsziája diagnosztizálható, vagy legalábbis nagy valószínűséggel gyanítható.



2. ANYAG ÉS MÓDSZER

2.1. Vizsgálati alanyok

Jelen kutatáshoz kapcsolódóan összesen 83 epilepsziás kutya vizsgálatára került sor a Kaposvári Egyetem Diagnosztikai és Onkoradiológiai Intézetében 2010-2014 között. A kutyákat különböző praktizáló állatorvosok utalták be az intézménybe MR vizsgálat céljából. A beküldő állatorvosok a kórelőzményt és a nationálét figyelembe véve, a fizikális és neurológiai, valamint különböző kiegészítő vizsgálatok elvégzése alapján hozták meg klinikai diagnózisukat; és az idiopatikus/primer, illetve szekunder epilepszia elkülönítésére kérték az MRI-t. A vizsgálatot megelőzően 30 esetben történt laborvizsgálat, 6 esetben EEG vizsgálat, 5 esetben hasi ultrahangvizsgálat, 3 esetben liquorvizsgálat, két esetben PET-CT vizsgálat, egy esetben CT vizsgálat és egy esetben mellkasi röntgen vizsgálat. A vizsgálatok két eset kivételével nem mutattak eltérést, ezen két kutya esetében kissé emelkedett májenzimeket találtak, gyaníthatóan a hosszabb ideje tartó antiepileptikus terápia következtében. A beküldő állatorvosok 28 esetben állapítottak meg generalizált és 18 esetben fokális rohamokat, valamint 11 esetben fokális rohamokat szekunder generalizációval. 26 esetben nem történt rohamklasszifikáció. A kontroll csoportba tartozó 31 kutya nem mutatott agyi eredetű neurológiai tüneteket, MR vizsgálatra más okból érkeztek intézetünkbe.

2.2. Képkeltő vizsgálatok

A vizsgálatokat általános narkózisban végeztük. Intravénás propofol (Narcofol®, CP-Pharma GmbH, 4-7 mg/ttkg) premedikáció után a

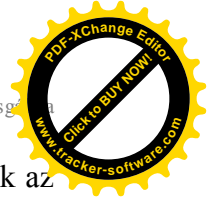

kutyákat intubáltuk, a narkózis fenntartására izoflurán-oxigén gázelegyet használtunk (Forene®, AbbVie Deutschland GmbH & Co, 1-5 tf%, oxigén áramlás 2-3 l/perc).

2.2.1. Kvalitatív mágneses rezonanciás vizsgálatok

A mágneses rezonanciás vizsgálatokat 1,5 T MR készülékkel (Siemens Magnetom Avanto, Siemens, Erlangen, Németország) hasi fektetésben végeztük. Minden esetben hasonló protokoll szerint végeztük a teljes agy natív vizsgálatát: T2-súlyozott transversalis síkú (TE/TR=105/2900 ms, SL=3mm), sagittalis síkú (TE/TR=105/2900 ms, SL=3mm) és paradorsalis síkú (TE/TR=105/4520 ms, SL=3mm), valamint FLAIR típusú (fluid-attenuated inversion recovery) transversalis síkú (TE/TR=113/8500 ms, SL=3mm), angiográfiás (time of flight - ToF) transversalis síkú (TE/TR=7,15/25 ms, SL=1mm) mérések mellett készítettünk T1-súlyozott vékony szeletes 3D (magnetisation prepared rapid gradient-echo - MP-RAGE) sagittalis síkú (TE/TR=4,24/913 ms, SL=0,9mm) felvételeket is, melyeket transversalis és paradorsalis síkban rekonstruáltunk. A field of view (FoV) minden mérés esetében 224x320 mm volt. A paradorsalis síkot (T2W és T1W MPR) a korábbi ajánlásoknak megfelelően a hippocampus hossz tengelyére merőlegesen helyeztük fel. Ha a natív vizsgálatokon eltérés látszott, gadolínium tartalmú kontrasztanyag intravénás applikációja (0,2 ml /tkg Dotarem 0,05 mmol/l oldatos injekció, Guerbet, Villepinte, Franciaország) után a T1-súlyozott méréseket megismételtük.

Az MR felvételek kiértékelése a következő szempontok figyelembe vételével történt: a liquorterek szimmetriája és esetleges tágulata, a hippocampus és amygdala elváltozásai méret, szerkezet, és jelintenzitás tekintetében, a fehér és szürkeállomány aránya és helyeződése, fokális



lézió jelenléte, gyulladásszerű folyamatra utaló jel, esetleges elváltozások az angiográfiás felvételeken, valamint egyéb elváltozások megléte a kontrasztanyag mérésén. A szubjektíven túlgúlnak értékelt kamrarendszer esetén az aszimptomatikus ventriculomegalia és a neurológiai tüneteket okozó hydrocephalus elkülönítésére egy korábban leírt módszer szerint megtörtént a kamra-agy index vizsgálata. Az eredmények áttekintése után meghatározásra került a végleges diagnózis, majd ez alapján a beteg idiopatikus, vagy szekunder epilepsziás csoportba történő besorolása.

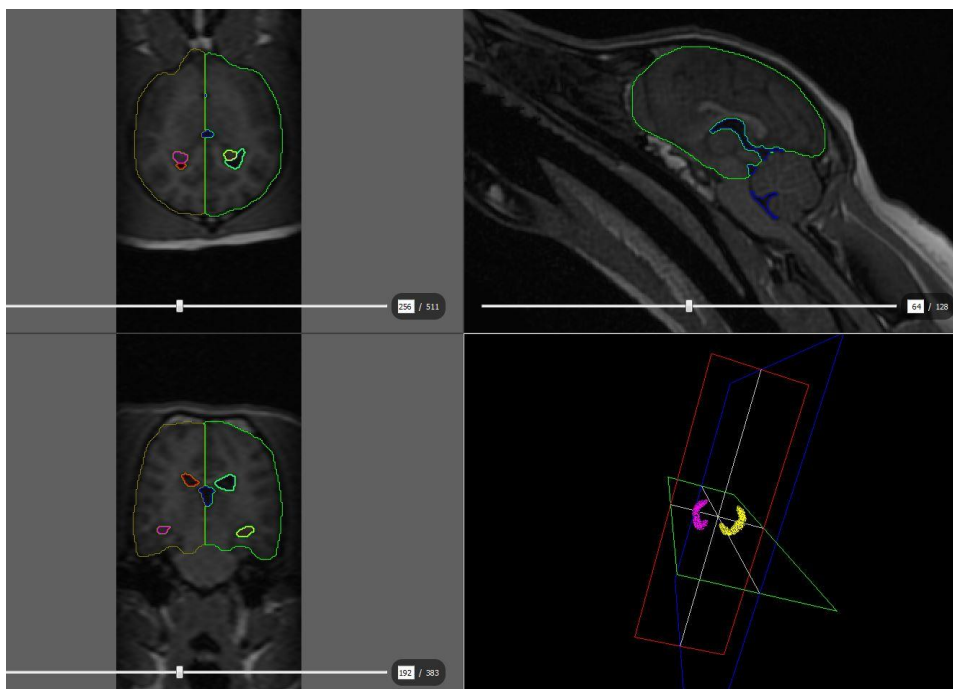
2.2.2. Kvantitatív mágneses rezonanciás vizsgálatok

A volumetriás kiértékelést és a T2 relaxometriás méréseket összesen 31 idiopatikus epilepsziát mutató – tehát negatív MR vizsgálattal rendelkező – és 15 kontroll kutyán végeztük el. A két kvantitatív módszerrel vizsgált egyedek azonosak voltak.

2.2.2.1. Volumetria

A volumetriás mérések a T1 súlyozott MP-RAGE szekvencia képanyagán történtek meg Amira 6 (FEI Visualization Sciences Group, Mérignac, Franciaország) program használatával. A képanyag betöltése után a sagittalis síkú képek alapján elkészült azok paradorsalis és transversalis síkú rekonstrukciója. Először a liquorterek (lateralis kamrák és középső kamrarendszer, mely magába foglalta a 3. és 4. agykamrát, illetve az aqueductus mesencephalit) ablakolása, majd kijelölése történt meg. Ezután mindkét hippocampus, majd mindkét nagyagyfélteke manuális körberajzolása következett. A szegmentálás minden képlet esetében megtörtént az összes szeleten, ahol az adott képlet látható volt. Az egy

síkon való körberajzolás után a másik két síkon megtörtént a képlet határainak korrekciója (1. ábra).



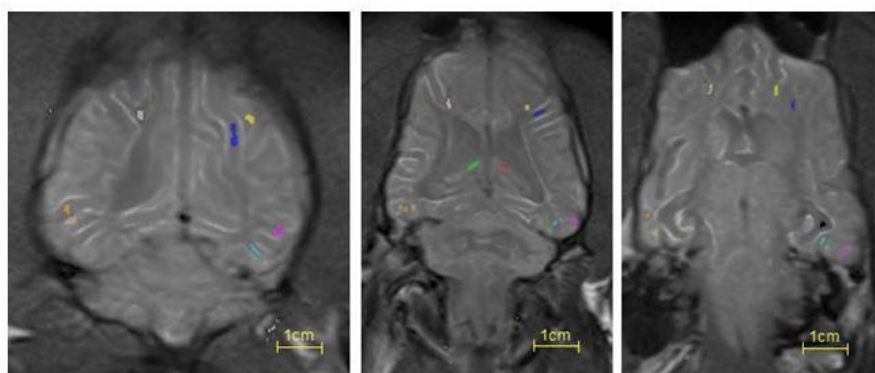
1. ábra.

Manuálisan berajzolt anatómiai képletek a dorsalis, sagittalis, és transversalis MR-RAGE felvételeken, és a hippocampusok 3D rekonstrukciós ábrázolása (bal/jobb hippocampus – sárga/rózsaszín, bal/jobb laterális agykamra – türkiz/piros, középső kamrarendszer – kék, bal/jobb nagyagyfélteke – világoszöld/barna).

2.2.2.2. T2 relaxometria

A vizsgálatok a kvalitatív MR mérések után, ugyanabban az altatásban és fektetésben történtek meg SE szekvencia alkalmazásával (FA: 180°; FoV: 230 mm × 201 mm; akvizíciós mátrix: 512 × 448; szeletvastagság: 5,0 mm; TR: 2450 ms; átlagolások: 1). Minden szelet 16 TE értékkel készült, melyek 22 ms-tól 352 ms-ig terjedtek 22 ms egyenlő lépésközzel. Minden állatról 8 szelet készült 10 mm-es szelettávolsággal (slice gap: 5 mm). A T2 térképek kiszámítása a Siemens Syngo Dynamic Analysis

csomaggal történt a multi-echo szekvenciából. A program által szintén a multi-echo szekvenciából számolt T1 PD képsorozaton történt manuálisan RoI-k (region of interest) felvétele. Minden képletben a lehető legnagyobb RoI-k berajzolására törekedtünk a partialis térfogati műtermékek minimalizálása érdekében, kerülve a liquorral szegélyezett határfelületeket. Három egymást követő paradorsalis síkon összesen tíz RoI került kijelölésre: mindkét féltekében a hippocampus, valamint a temporális és a frontális fehér- és szürkeállomány (2. ábra).



2/a

2/b

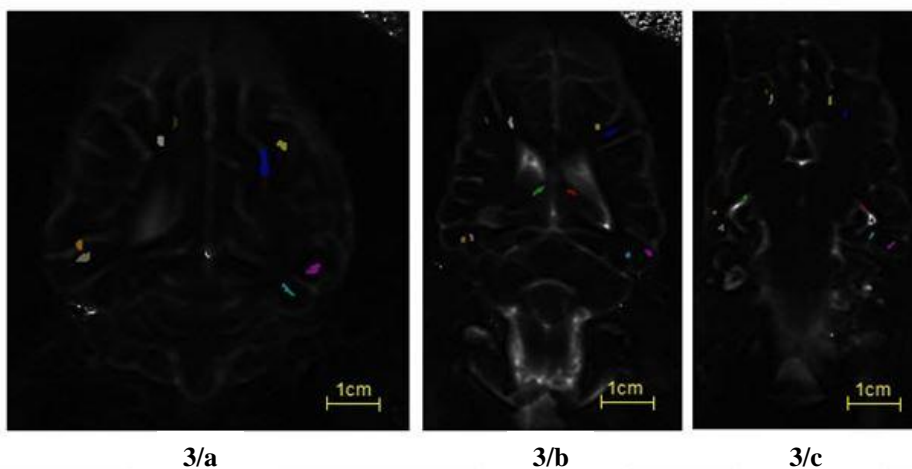
2/c

0	Clear Label
1	left HC
2	right HC
3	left frontal lobe white matter
4	left frontal lobe grey matter
5	left temporal lobe white matter
6	left temporal lobe grey matter
7	right frontal lobe white matter
8	right frontal lobe grey matter
9	right temporal lobe white matter
10	right temporal lobe grey matter

2. ábra.

Manuálisan kijelölt RoI-k a PD típusú paradorsalis síkú felvételeken az adhesio interthalamicától dorsalisán (2/a), a mesencephalon (2/b) és az agytörzs magasságában (2/c) a mellékelt színskála szerint.

A PD felvételeken manuálisan berajzolt RoI-k T2 térképekre másolása az ITK-SNAP 3.4.0 szoftverrel történt meg (3. ábra).



0	Clear Label
1	left HC
2	right HC
3	left frontal lobe white matter
4	left frontal lobe grey matter
5	left temporal lobe white matter
6	left temporal lobe grey matter
7	right frontal lobe white matter
8	right frontal lobe grey matter
9	right temporal lobe white matter
10	right temporal lobe grey matter

3. ábra.

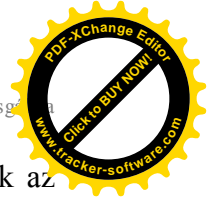A PD felvételeken manuálisan kijelölt ROI-kkal identikus területek a paradorsalis síkú T2 térképen az adhesio interthalamicitól dorsalisán (3/a), a mesencephalon (3/b) és az agytörzs magasságában (3/c) a mellékelt színskála szerint.

2.3. Statisztikai analízis

A statisztikai analízist IBM SPSS Version 22 (IBM Corp., Armonk, NY) programmal végeztük.

2.3.1. Kvalitatív MR eredmények statisztikai értékelése

Leíró statisztikai értékelést végeztünk a kutyák nemének, korának, testtömegének, fajtájának, illetve a ventriculomegalia jelenlétének tekintetében az epilepsziás és kontroll csoportokban, majd az epilepsziás csoporton belül az MR vizsgálatok alapján az idiopátiás és a szekunder epilepsziát mutató kutyák egyes alcsoportjában. T-próba segítségével vizsgáltuk az életkor és a testtömeg előfordulását, míg khi-négyzet-próbával a ventriculomegalia és az egyes rohamtípusok eloszlását az



epilepsziás csoporton belül. Szintén khi-négyzet-próbát alkalmaztunk az ivarok egyes csoportok közötti esetleges befolyásoló hatásával kapcsolatban.

2.3.2. Kvantitatív MR eredmények statisztikai vizsgálata

2.3.2.1. Volumetria

Medián, átlag és szórás (SD) került meghatározásra az egyes anatómiai régióban (lateralis kamra, hippocampus, nagyagyfélteke) oldalanként külön-külön. Az eredmények egyéni vizsgálatában kerestük a kontroll csoport adatai alapján (átlag \pm 2 SD) az epilepsziás csoport kiugró hippocampalis térfogatértékeit. Kolmogorov-Smirnov-próbát használtunk a normál eloszlás vizsgálatára. A lateralis agykamrák kivételével az adatok normál eloszlást mutattak, így az agykamrák analizéséhez nemparaméteres, a többi érték vizsgálatához paraméteres próbákat használtunk. Pearson-féle korrelációanalízissel vizsgálatuk az esetleges összefüggéseket a testtömeg és a különböző agyi struktúrák térfogatai, valamint az életkor és a különböző agyi struktúrák térfogatai között csoportonként, illetve a jobb és bal oldali struktúrák között csoporton belül. A lateralis agykamrákkal kapcsolatos összefüggések vizsgálatához Spearman-féle korrelációanalízist használtunk. Minden egyedben meghatároztuk a hippocampalis aszimmetria arányt. T-teszt segítségével hasonlítottuk össze a két vizsgálati csoport hippocampalis aszimmetria arányait, és vizsgáltuk a 6%-ban meghatározott normál értékhez képest kiugró egyedek arányát az egyes csoportokban.



2.3.2.2. T2 relaxometria

Medián, átlag és szórás (SD) került meghatározásra minden anatómiai régióban (hippocampus, frontalis és temporalis fehér- és szürkellomány) félteként. Mindkét csoportban meghatároztuk a hippocampalis és temporalis fehér- és szürkeállományi értékek egymáshoz viszonyított arányát, illetve azok csoportok közötti eltérését: kétlépcsős clusteranalízist végeztünk a vizsgálati csoportokra, ivarra és koponyaformációra (brachycephal kutyák) vonatkozóan. Az eredmények egyéni vizsgálatához az adatokon z-transzformációt végeztünk: a + 2 SD-n kívül eső értékeket kórosnak (hippocampalis sclerosis) értékeltük. Kolmogorov-Smirnov-próbát használtunk a normál eloszlás vizsgálatára, melynek hiányában nemparaméteres teszteket használtunk: Mann-Whitney-próbát a csoportok és ivarok közötti különbségek vizsgálatára és Wilcoxon-próbát a bal és jobb oldali értékek, valamint az egy féltekén belül elhelyezkedő különböző anatómiai régiók értékeinek összehasonlítására. Spearman-féle korrelációs koefficiens használatával vizsgáltuk az életkor esetleges hatását a hippocampalis értékekre.



3. EREDMÉNYEK

3.1. Kvalitatív MR vizsgálati eredmények

Az epilepsziás csoportban összesen 83 kutyát vizsgáltunk, 31 nőtényt és 52 hímeket. A kutyák átlagos életkora $4,8 \pm 3$ (0,3 – 14) év volt, átlagos testtömegük pedig $20,9 \pm 14,3$ (1,8 -72) kg.

A következő kutyafajták fordultak elő: keverék (n=16), francia bulldog (n=7), magyar vizsla (n=6), bolognese (n=5), labrador (n=4), golden retriever (n=3), német juhászkutya (n=3); fajtánként kettő amerikai bulldog, beagle, boxer, angol cocker spániel, Cavalier King Charles spániel, mopsz, yorkshire terrier és tacsó, valamint fajtánként egy-egy amerikai staffordshire terrier, ausztrál juhászkutya, kaukázusi juhászkutya, Coton de Tulear, angol bulldog, német vizsla, havanese, howavart, magyar agár, husky, jack russel terrier, máltai, törpe pincser, törpe schnauzer, moszkvai örökutya, pitbull terrier, puli, pumi, rodéziai ridgeback, rottweiler, sarplaninac, spicc és tervueren.

A kontroll csoportba 31 kutya tartozott, 7 nőtény és 24 hím; átlagos életkoruk $5 \pm 2,8$ (1-14) év, átlagos testtömegük pedig $18,7 \pm 11,5$ (3 – 42) kg volt. A következő kutyafajták fordultak elő: keverék (n=12), tacsó (n=4), boxer (n=3), fajtánként két amerikai staffordshire terrier és francia bulldog, valamint fajtánként egy-egy beagle, dobermann, foxterrier, német juhászkutya, törpe pincser, spicc, welsh corgi és yorkshire terrier.

Az epilepsziás csoportot reprezentáló 83 kutyából 64 esetben volt az MRI eredménye negatív. Egy esetben az MRI után további laborvizsgálatokat végezve a végső diagnózis a laborvizsgálati eredményeknek megfelelően insulinoma okozta reaktív/metabolikus epilepsziára módosult, így ezt az



egyedet a további kiértékelésből kizártuk. A maradék 82/63 esetből 11 esetben tűnt a kamrarendszert szubjektíven enyhe-közepes fokban tágultnak. A kamra – agy indexek egy eset kivételével a 0,6-es határérték alatt voltak, és mivel más nyomásfokozódásra utaló jel sem volt igazolható, a kamratágulatot fajtaspecifikus normális variánsnak értékeltük (egy labrador kivételével csak brachycephal fajták voltak érintettek). Egy amerikai bulldog esetében a kamrarendszer generalizált tágulata látszott; a kamra – agy index 0,65 volt, így ebben az esetben már hydrocephalusról beszélhetünk.

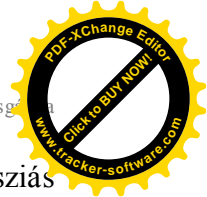A hippocampusok szubjektív megítélésében 10 esetben mutatkoztak enyhe elváltozásokat (6 esetben aszimmetria és 4 esetben enyhe fokú bilaterális megkisebbedés) megnövekedett T2-jelintenzitás nélkül.

Összegezve tehát 62 kutya esetében (76%) zárult negatív eredménnyel az MR vizsgálat, ezekben az esetekben idiopatikus epilepsziát állapítottunk meg.

Összesen 20 esetben –beleértve a kamra-agy indexnek megfelelően hydrocephalusosnak értékelt egyedeket is- találtunk struktúrális elváltozást az epilepsziás csoportban. A szekunder epilepsziától szenvedő kutyák szignifikánsan idősebbek voltak, mint az idiopatikus epilepsziás egyedek ($p=0,001$), míg a testtömeggel kapcsolatban szignifikáns eltérés nem volt igazolható.

A rohamtípusokkal való összefüggés vizsgálatakor feltűnt, hogy a szekunder epilepsziás esetek közül egy állat sem mutatott fokális rohamtüneteket ($p=0,007$).

A szekunder csoportban 10 esetben agydaganat volt a feltételezett diagnózis, mely 9 esetben a nagyagyban, míg egy esetben a kisagyban ábrázolódott. A kisagy epilepsziás rohamok kialakulásáért nem felelős agyterület, de ebben az esetben a kisagyi tumor obstruktív hydrocephalust



okozott (kamra – agy index: 0,64), amely felelős lehet az epilepsziás rohamok kialakulásáért. Az nagyagyumorok esetében azok térfoglaló hatásának következményeként a liquorterek alakja megváltozott, részben komprimálódtak, valamint négy kutya esetében aszimmetrikus tágulat is látható volt. Négy esetben gyulladásos folyamat állt az epilepsziás rohamok hátterében, ebből egy kutya esetében a multifokális megjelenés miatt granulomás meningoencephalitis (GME) volt a feltételezett diagnózis. Az utóbbi GME-s betegnél szintén látható volt aszimmetrikus kamratágulat. Négy kutya esetében az MR diagnózis Chiari malformáció volt. Egy kutyaiban találtunk porencephaliát, amely egy ismert korábbi koponyatrauma következménye volt.

A kontroll csoportban 31 kutyaiból összesen négy esetben találtunk ventriculomegaliát, minden esetben brachycephal fajta képviselőjében. A kamra-agy index minden esetben a 0,6-es küszöbérték alatt volt.

Az epilepsziás és kontroll csoportot összehasonlítva a ventriculomegalia gyakoribb volt az epilepsziás kutyák között (23% vs. 13% a kontroll csoportban), de az eredmény nem volt statisztikailag szignifikáns. Az epilepsziás csoporton belül viszont szignifikánsan gyakrabban fordult elő a szekunder alcsoportban ($p=0,037$). Emellett, a kontroll és az idiopatikusan epilepsziás csoportban nagyobb arányban fordult elő brachycephal kutya-fajtákban, míg a szekunder csoportban ilyen tendencia nem látszott.

A kamratágulat mellett megvizsgáltuk a kamrarendszer esetleges aszimmetriáját, amely a laterális kamrák eltérő méretében nyilvánul meg. Az idiopatikusan epilepsziás csoportban 11%-ban – ebből egy brachycephal -, míg a szekunder csoportban 40%-ban találtunk szubjektív vizsgálattal eltérő méretű laterális agykamrákat. A kontroll csoportban a kutyák 25%-a mutatott kamra aszimmetriát. Sem a szekunder epilepsziás, sem a



kontroll csoportban nem volt kamra aszimmetriát mutató kutyák között brachycephal jellegű.

3.2. Kvantitatív MR vizsgálati eredmények

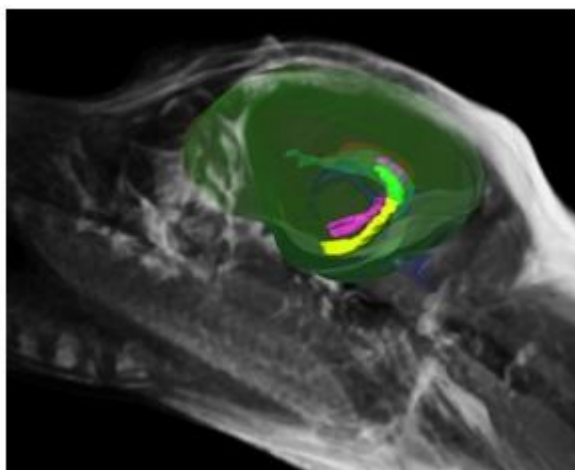
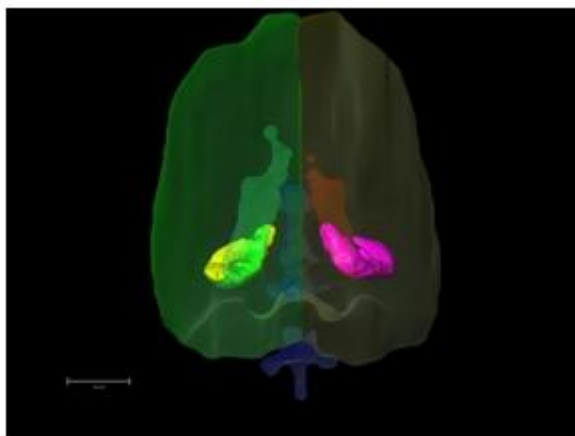
3.2.1. Volumetria

A különböző agyterületek térfogatainak számszerűsített értékeit az 1. táblázat, vizuális megjelenítését a 4. ábra mutatja be.

1. táblázat. Volumetriás eredmények

vizsgált agyterület	térfogatértékek (mm ³) átlag/medián ± SD minimum/maximum	
	kontroll csoport	epilipsziás csoport
bal hippocampus	342,73 / 329,87 ± 79,90 193,81 / 495,50	336,74 / 331,87 ± 113,79 115,94 / 573,37
jobb hippocampus	316,78 / 327,07 ± 85,49 170,61 / 455,34	349,89 / 327,70 ± 142,04 124,10 / 810,79
bal lateralis agykamra	938,02 / 335,86 ± 1766,96 95,09 / 6915,04	858,97 / 450,99 ± 1137,59 35,26 / 5424,03
jobb lateralis agykamra	721,23 / 224,36 ± 1427,56 17,95 / 5615,83	745,57 / 292,44 ± 1289,95 25,29 / 5330,93
bal nagyagyfélteke (agykamra nélkül)	38521,10 / 35424,28 ± 11266,91 26087,16 / 66801,16	40493,89 / 41413,98 ± 8901,93 21876,44 / 62527,86
jobb nagyagyfélteke (agykamra nélkül)	36683,00 / 33703,26 ± 9961,84 23724,25 / 62259,62	40444,08 / 42979,71 ± 9779,09 20612,58 / 65828,29
bal nagyagyfélteke (agykamrával)	39459,12 / 35678,56 ± 12102,60 26647,47 / 66896,25	41352,86 / 42117,44 ± 9419,64 22087,11 / 63939,48
jobb nagyagyfélteke (agykamrával)	37404,24 / 33872,15 ± 10557,44 24193,73 / 62277,57	41222,98 / 43922,62 ± 10308,35 20712,39 / 67182,35

Mindkét csoportban statisztikailag szignifikáns pozitív korrelációt mutatott a testtömeg a nagyagyfélteke-térfogattal (lateralis kamra nélkül és lateralis kamrával együtt is: $p < 0,05$), a nagyagyfélteke térfogatok (lateralis kamra nélkül és lateralis kamrával együtt is) és az ipsilateralis hippocampalis térfogatok ($p < 0,01$) is. Ezen felül az epilepsziás



csoportban a hippocampalis térfogatok szignifikáns korrelációt mutattak a testtömeggel és a lateralis agykamrák térfogatával ($p < 0,01$). Az állatok életkora és a mért agyi struktúrák térfogatai között nem mutatkozott statisztikailag szignifikáns összefüggés. A hippocampusok térfogatai a kontroll és az epilepsziás csoportokban nem mutattak statisztikailag szignifikáns különbséget.

4. ábra. A különböző agyi struktúrák 3D ábrázolása (bal/jobb hippocampus – sárga/rózsaszín, bal/jobb lateralis agykamra – türkiz/piros, középső kamrarendszer – kék, bal/jobb nagyagyfélteke – világoszöld/barna)

Vizsgálataink alapján az azonos oldali nagyagyfélteke és hippocampus térfogati aránya a két csoport között nem mutatott statisztikailag szignifikáns eltérést.



A hippocampalis aszimmetria arány 6%-ban meghatározott küszöbértékét meghaladó egyedek aránya nem mutatott szignifikáns különbséget a két csoport között: a kontroll csoportban a kutyák mintegy 60%-a, míg az epilepsziás csoportban a kutyák mintegy 77,4 %-a mutatott a küszöbértékét meghaladó hippocampalis aszimmetriát.

A kontroll csoport értékei által meghatározott hippocampalis alsó és felső térfogati határérték (átlag \pm 2SD) a bal oldalon 182,9 és 502,5 mm³, míg a jobb oldalon 145,8 és 487,8 mm³ voltak. Az így meghatározott normális tartományon kívüli értékeket összesen hét kutya mutatott az epilepsziás csoportban. Két kutya esetében az értékek az alsó határértéknél kisebbek voltak (egy kutyában uni- és egy kutyában bilateralisan), illetve összesen öt kutya esetében találtunk a felső határértéknél nagyobb hippocampalis térfogatértékeket (három kutyában uni-, és két kutyában bilateralisan). A kiugró térfogati értékekkel rendelkező kutyák hippocampusai a kvalitatív MR felvételek megítélésekor normálisnak bizonyultak.

3.2.2. T2 relaxometria

A különböző agyterületek T2 relaxációs időit az 2. táblázat mutatja be. Az eredményekből látszik, hogy az átlagos hippocampalis T2 relaxációs idők az epilepsziás csoportban magasabbak voltak, mint a kontroll csoportban, de ez az eredmény nem volt statisztikailag szignifikáns. Továbbá nem volt a csoportok között statisztikailag szignifikáns különbség a frontális és temporalis lebeny szürke- és fehérállományi T2 relaxációs értékei között, és az egyes csoportokon belül a hippocampus, illetve a temporalis lebeny szürke- és fehérállományi értékei között sem. Mindazonáltal az epilepsziás csoportban a hippocampus és a frontális szürkeállomány értékei között az eltérés mindkét oldalon megközelítette a szignifikanciaszintet ($p=0,063$), míg a kontroll csoportban ugyanezek az



értékek a szignifikanciaszinttől távol estek ($p=0,570$ a bal és $p=0,173$ a jobb oldalon). Nem találtunk szignifikáns összefüggést a hippocampalis értékek és az életkor, ivar, illetve fajta között. A clusteranalízis eredményei alapján a brachycephal koponyaformáció nem befolyásolja a hippocampalis T2 relaxációs időt egyik csoportban sem.

2. táblázat. *A mért T2 relaxációs idők eredményei.*

vizsgált agyterület	T2 relaxációs idők (ms) (átlag/medián \pm SD)	
	kontroll csoport	epilepsziás csoport
bal hippocampus	127,9 / 117,4 \pm 44,4	144,2 / 113,4 \pm 61,9
jobb hippocampus	137,5 / 122,9 \pm 38,4	141,6 / 119,0 \pm 55,2
bal frontalis fehérállomány	120,9 / 113,8 \pm 17,8	115,4 / 109,5 \pm 19,0
jobb frontalis fehérállomány	124,5 / 113,7 \pm 28,7	117,5 / 110,2 \pm 27,8
bal frontalis szürkeállomány	124,3 / 114,4 \pm 31,5	119,0 / 105,8 \pm 43,4
jobb frontalis szürkeállomány	122,5 / 121,2 \pm 22,8	117,2 / 106,3 \pm 29,4
bal temporalis fehérállomány	111,8 / 107,0 \pm 19,3	130,2 / 126,7 \pm 33,6
jobb temporalis fehérállomány	115,0 / 105,2 \pm 23,1	142,5 / 119,6 \pm 58,8
bal temporalis szürkeállomány	110,7 / 104,2 \pm 26,3	107,1 / 99,4 \pm 23,9
jobb temporalis szürkeállomány	106,3 / 97,2 \pm 26,6	112,1 / 101,0 \pm 29,9

Az egyedi vizsgálatokban az átlag + 2 SD határértéket állítottuk fel, mely 216,7 ms volt a bal és 214,3 ms a jobb oldalon), és az ennél magasabb értékeket kórosnak minősítettük. Hat epilepsziás kutya mutatott emelkedett hippocampalis értékeket: kettő bilaterálisan (a bal/jobbi oldali hippocampalis értékek: 321,8/327,9 ms, 262,6/243,4 ms), három a bal (215,8 ms, 263,6 ms és 258,9 ms) és egy a jobb oldalon (218,4 ms). Az



emelkedett értékekkel rendelkező kutyák közül kettő generalizált rohamokat (egyikük bilaterálisan megnyúlt értékekkel), míg kettő fokális rohamtüneteket mutatott, valamint egy esetben diagnosztizáltak fokális rohamtüneteket szekunder generalizációval. Az egy fennmaradó esetben nem történt meg rohambesorolás. A kvalitatív MR képek vizsgálatakor ezek közül két esetben merült fel hippocampalis megkisebbedés gyanúja. Nem mutatkozott szignifikáns összefüggés a T2 relaxációs idők és az életkor, ivar, fajta és a koponyaformáció között.

A hippocampalis T2 relaxációs időkön túl más agyterületekkel (pl. temporalis fehérállománnyal) való korreláció nem volt kimutatható, bár a temporalis lebeny fehérállományi értékei az epilepsziás csoportban tendencia szinten magasabbak voltak. Az egyedi analízist elvégezve (határértékek: 161,2 ms a jobb, és 150,1 ms a bal oldalon) a hat emelkedett hippocampalis értéket mutató kutya közül három esetben a temporalis fehérállományi értékek is megnyúltak, mindhárom esetben a hippocampalis eltérések oldaliságának megfelelően (egy esetben bilaterálisan – 161,7 ms a bal és 264,5 ms a jobb oldalon-, egy esetben a bal -225,1 ms-, és egy esetben a jobb -301,7 ms- oldalon). A többi kutyában az értékek a normál tartományon belül voltak. A temporalis lebeny szürkeállománya és hippocampus értékei között nem volt statisztikailag szignifikáns összefüggés, melynek egyik lehetséges oka lehet az, hogy a felvételek mérsékelt térbeli felbontása miatt a temporalis lebenyben a szürke- és fehérállomány elkülönítése nem volt megbízható. Így előfordulhat, hogy a manuálisan kijelölt RoI-kban a két állomány egymással kontaminálódott. Ez a hibaforrás inkább a kisebb testű kutyákban jelentkezhetett a relative vastag szeletek miatt. A temporalis lebeny szürke- és fehérállományának hasonló értékei ezt a teóriát alátámaszthatják.



4. KÖVETKEZTETÉSEK

Egyes humán vizsgálatok szerint a hippocampalis elváltozások (sclerosis, atrófia) kimutatásában a T2 relaxometria a volumetriánál érzékenyebb módszer, különös tekintettel a bilaterális elváltozásokra.

Jelen kutatás ezt mindenképpen alátámasztja, mert míg T2 relaxometriával a kutyák egy csoportjában volt kimutatható eltérés – ez a csoport képviselheti a temporális lebeny eredetű epilepsziás csoportot –, a volumetriás eredmények nem bizonyultak megbízhatónak. Az epilepsziás csoport kontroll csoporthoz hasonlított hippocampalis térfogati eredményei között az egyedi kiértékelés alkalmával nem csak – a hippocampalis sclerosist alátámasztandó - kisebb értékeket találtunk, hanem a normál értéknél nagyobbakat is. Így feltételezhető, hogy a kapott eredmények háttérében inkább a hippocampalis térfogat testtömeggel való összefüggése áll, vagy legalábbis befolyásolja az eredményeket.

A hippocampalis T2 relaxációs idők egyedi kiértékelésekor hat kutya esetében látszottak a küszöbértéknél magasabb értékek - négy esetben uni-, és két esetben bilaterálisan -, mely utalhat az adott egyedekben fellépő hippocampalis sclerosisra vagy atrófiára.



5. ÚJ KUTATÁSI EREDMÉNYEK

1. A ventriculomegalia, illetve szimptomatikus hydrocephalus előfordulási gyakoriságának vizsgálatával kijelenthető, hogy a ventriculomegalia előfordulása az idiopatikus epilepsziás csoportban nem nagyobb, mint a kontroll csoportban, és mindkét csoportban jórészt a brachycephal kutyákat érinti. A szekunder-szimptomás epilepsziás csoportban ezzel ellentétben gyakrabban jelentkezik kamratágulat, és előfordulására nincs hatással a koponyaformáció.
2. A lateralis agykamrák térfogata nem függ össze a testtömeggel és a nagyagyfélteke térfogatával sem egészséges, sem idiopatikus epilepsziás kutyákban, és egyedileg nagy szórást mutathat klinikai relevancia nélkül.
3. A hippocampusok térfogata nem csak a testtömeggel, hanem a nagyagyféltekék térfogatával is szoros összefüggést mutat, ezért az adatok erre irányuló korrekciója nélkül egy alsó referenciahatár meghatározása nem megbízható.
4. A T2 relaxometria módszertani kidolgozása és első eredményei egészséges és epilepsziás kutyákban.
5. A T2 relaxometria feltételezhetően alkalmas a temporalis lebeny eredetű epilepszia diagnózisának alátámasztására kutyákban.



6. JAVASLATOK

Eredményeink alapján feltételezhető, hogy a temporalis lebeny eredetű epilepszia a vizsgált idiopatikus epilepsziát mutató kutyák egy részében jelen van, melynek kimutatására a használt módszerek közül a T2 relaxometria bizonyult alkalmasabbnak. A definitív diagnózis meghozatalához mindazonáltal szövettani vizsgálatra lenne szükség.

Mindenképpel limitáló tényezőnek számít a heterogén beteganyag. Mivel több állatorvos utalta be a kutyákat MR vizsgálatra, a képalkotást megelőző vizsgálati protokoll (főképp a laborvizsgálatok és kiegészítő képalkotó vizsgálatok, többek között hasi ultrahang vizsgálat tekintetében) eltérő volt. Előfordulhat, hogy emiatt egyes reaktív epilepsziás kutyák így tévesen kerültek az idiopatikus epilepsziás csoportba, és így módosították az eredményeket. Másik limitáló tényező a sok esetben nem közölt, illetve nem megállapított rohamklasszifikáció. További vizsgálatok javasoltak egyforma, és szélesebb képalkotás előtti vizsgálati protokoll alkalmazásával.

A volumetriás méréseket befolyásolhatja a testtömeggel való összefüggés, így javasolt egy olyan kiértékelési módszer kidolgozása, mely a hippocampalis térfogatértékeket a testtömegre vonatkoztatva normalizálja.

A T2 relaxometriás méréseknél limitáló tényező a viszonylag nagy szeletvastagság, illetve a szeletek közötti gap, így javasolt a vizsgálati protokollt ennek értelmében módosítani, illetve optimalizálni.

Mind a volumetriás mérések, mind a relaxometriás kiértékelés viszonylag hosszú időt (szeletszámtól függően egyedenként fél-egy órát) vesz igénybe, mely megnehezíti a vizsgálatok mindennapi diagnosztikai rutinba való átültetését. Ezért jövőbeli vizsgálatok céljaul tűzhető ki egy

olyan intrakraniális viszonyítási alap, vagy arányszám kidolgozása, amely lehetővé teszi a normálistól eltérő méretű hippocampusok kiszűrését a kvalitatív MR vizsgálatok alapján. Egy ilyen – feltételezhetően gyorsabb – módszer a mindennapi gyakorlatba is áthelyezhető lenne, és megkönnyíthetné a temporalis lebeny eredetű epilepsziák diagnosztikáját.



7. AZ ÉRTEKEZÉS TÉMAKÖRÉBŐL MEGJELENT PUBLIKÁCIÓK

Tudományos közlemények:

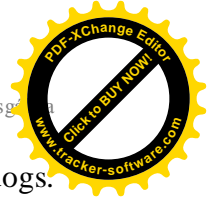Lőrincz, B.A., Anson, A., Bajzik, G., Csébi, P., Tichy, A., Garamvölgyi, R. (2017): A mágneses rezonanciás képalkotás (MRI) diagnosztikai és differenciáldiagnosztikai szerepe epilepsziás kutyák kivizsgálásában. *Magyar Állatorvosok Lapja* - közlésre elfogadva

Lőrincz, B.A., Anson, A., Csébi, P., Bajzik, G., Biró, G., Tichy, A., Lőrincz, B.B. and Garamvölgyi, R. (2017): Novel approach to magnetic resonance imaging of epileptic dogs – T2 relaxometry of the brain with emphasised hippocampus. *Acta Veterinaria Hungarica* **65**, 185-197.

Lőrincz B.A., Csébi, P., Bajzik, G., Garamvölgyi, R. (2017): Kutyák epilepsziájának kórélettana, etiológiája, tünetei és kivizsgálási lehetőségei - Irodalmi összefoglaló. *Magyar Állatorvosok Lapja*. **139**, 413-420.

Reinitz, L.Z., Bajzik, G., Garamvölgyi, R., Benedek, B., Petneházy, Ö., Lassó, A., Abonyi-Tóth, Z., **Lőrincz, B.** and Sótónyi, P. (2017): Linear relationship found by magnetic resonance imaging between cerebrospinal fluid volume and body weight in dogs. *Acta Veterinaria Hungarica*. **65**, 1-12.

Reinitz, L.Z., Bajzik, G., Garamvölgyi, R., Petneházy, Ö., Lassó, A., Abonyi-Tóth, Z., **Lőrincz, B.** and Sótónyi, P. (2015): Comparison between magnetic resonance imaging estimates of extracranial



cerebrospinal fluid volume and physical measurements in healthy dogs. *Veterinary Radiology and Ultrasound*. **56**, 658-665.

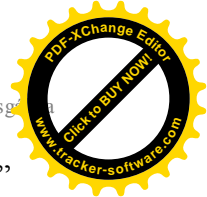Földes, K., **Lőrincz, B.**, Garamvölgyi, R., Bajzik, G., Lelovics, Zs., és Repa, I. (2013): Kutyák cerebellumának mágneses rezonanciás képalkotáson alapuló volumetriai elemzése. *Magyar Állatorvosok Lapja*. **135**, 675-684.

Proceedings:

Lőrincz, B., Anson, A., Csebi, P., Bajzik, G., Biro, G., Tichy, A., Handschuh, S., and Garamvölgyi, R. (2017): Quantitative magnetic resonance imaging of epileptic dogs – hippocampal volumetry and T2 relaxometry. European Veterinary Diagnostic Imaging Congress 2017, Veronafiere, Italy, August 29-September 2, 2017. - elfogadva

Reinitz, L.Z., Bajzik, G., Garamvölgyi, R., Petneházy, Ö., Lasso, A., Abonyi-Tóth, Z., **Lőrincz, B.**, Benedek, B. and Sótonyi, P. (2014): Volumetric measurements of the canine cerebrospinal fluid using magnetic resonance imaging (MRI). The XXXth Congress of the European Association of Veterinary Anatomists, Cluj-Napoca, Romania, jul 23-26, 2014. *Anatomia, Histologia, Embryologia*. **43**, 76-77.

Lőrincz, B., Garamvölgyi, R., Bajzik, G., Szántó, A, Nagy, F., Lelovics, Zs., and Repa, I. (2013): MRI-diagnostics of epileptic dogs. „Science of Sustainability” International Scientific Conference for PhD Students, Győr, márc. 19-20, 2013. Full paper. p 371-374. (ISBN: 978-963-334-103-2)



Lőrincz, B., Garamvölgyi, R., Nagy, F., Repa, I. (2011): „Epilepsziás” kutyák mágneses rezonancia vizsgálata. Somogyi Egészségügyi Napok, Siófok, szept. 2-3., p 51-52. (ISBN: 978-963-87916-2-7)

Lőrincz, B., Garamvölgyi, R., Petrási, Zs., Hevesi, Á., Petneházy, Ö., Vajda, Zs. and Repa, I. (2006): MR imaging of syringomyelia: three canine cases. WSAVA 6. Congress, Prague, 11-14 Oct. 2006. p 865. (ISBN: 978-80-902595-4-6)

Abstract:

Lőrincz, B., Garamvölgyi, R., Petneházy, Ö., Benczik, J., Bajzik, G., Lelovics Zs., Repa I.: Chiari-like malformatio előfordulása és MR diagnosztikája kutyákon; Magyar Neuroradiológiai Társaság XX. Kongresszusa, 2012. november 8-10., Eger

Előadások:

Lőrincz B.: Kutya az MR-ben. Koponya és gerinc vizsgálatok; Kutatók Éjszakája (Kaposvári Egyetem), 2013. szeptember 27., Kaposvár

Lőrincz B., Czeibert K.: Tumoros háttérű tüneti epilepsziák MR diagnosztikája. A modern képalkotó eljárások (CT és MR) szerepe az állatorvosi diagnosztikában IV., 2012. február 12., Kaposvár

Lőrincz B., Garamvölgyi R., Petneházy Ö., Benczik J., Bajzik G., Lelovics Zs., Repa I.: Chiari-like malformatio előfordulása és MR diagnosztikája kutyákon; Magyar Neuroradiológiai Társaság XX. Kongresszusa, 2012. november 8-10., Eger



Lőrincz B.: MRI az állatorvosi praxisban. Manninger Napok (a MÁOK GyMS megyei szervezetének továbbképzése). 2010. november 12-13., Sopron

Ismeretterjesztő szaklapban megjelent közlemény:

Lőrincz B.: Kisállatdiagnosztika a Kaposvári Egyetemen. Modern képalkotó vizsgálatok: MRI és CT. Állati Hírek – Állatkórház Magazin, Székesfehérvár, 2012. **8**, 47-48.