10.14751/SZIE.2014.068

Szent István Egyetem

Állatorvos-tudományi Doktori Iskola

Az endoszkópia szerepe és lehetőségei a gasztroenterológiai diagnosztika és terápia néhány területén kutyában

PhD-értekezés

Készítette:

Dr. Psáder Roland

Budapest

2014

10.14751/SZIE.2014.068

Szent István Egyetem

Állatorvos-tudományi Doktori Iskola

Témavezető és témabizottsági tagok:

……...

Dr. Sterczer Ágnes

egyetemi docens, PhD

Szent István Egyetem, Állatorvos-tudományi Kar

Belgyógyászati Tanszék és Klinika

témavezető

Készült 8 példányban. Ez a ___. sz. példány.

……...

Dr. Psáder Roland

10.14751/SZIE.2014.068

Tartalomjegyzék

Rövidítések jegyzéke 5

Összefoglalás 7

Summary 9

1. Bevezetés és célkitűzések 11

2. Az endoszkóppal bevezetett enteralis tápszonda és a tápadagolás helyének hatása a kutyák epehólyag működésére 19

2.1. Irodalmi áttekintés 19

2.2. Célkitűzések 21

2.3. A kutya egyes vékonybél szakaszainak mérése (anatómiai előtanulmány) 22

2.3.1. Anyag és módszer 22

2.3.2. Eredmények 27

2.4. Lipofundin epehólyagra gyakorolt hatása (előtanulmány) 29

2.4.1. Anyag és módszer 29

2.4.2. Eredmények 30

2.5. Az endoszkóppal bevezetett enteralis tápszonda és a tápadagolás helyének hatása a kutyák epehólyag működésére 31

2.5.1. Anyag és módszer 31

2.5.2. Eredmények 35

2.6. Megbeszélés 38

2.7. Megállapítások 44

3. Az endoszkópia diagnosztikai szerepe a kutyák gyomorbetegségeinek kórjelzésében 46

3.1. Irodalmi áttekintés 46

3.1.1. A kutyák gyomrának funkcionális anatómiája, szövettana és élettana 46

3.1.2. A gyomornyálkahártya védekező mechanizmusai és a tight junction sejtkapcsoló struktúra 49

3.1.3. Az endoszkópia és a kórszövettani vizsgálatok szerepe kutyák gyomorbetegségeinek diagnosztikájában 51

3.2. Célkitűzés 55

3.3. Kutyák endoszkópos módszerrel vett gyomorbioptátumainak retrospektív vizsgálata 56

3.3.1. Anyag és módszer 56

3.3.2. Eredmények 61

3.3.3. Megbeszélés 65

3.3.4. Megállapítások 70

3.4. Egészséges, lymphocytás gyomorgyulladásban és pecsétgyűrűsejtes gyomor-adenocarcinomában szenvedő kutyák necropsiás és endoszkópos módszerrel vett gyomormintáinak immunhisztokémiai vizsgálata claudin-1, -2, -3, -4, -5, -6, -7, -8, -10 és -18 markerekkel 71

3.4.1. Anyag és módszer 71

3.4.2. Eredmények 75

3.4.3. Megbeszélés 81

3.4.4. Megállapítások 87

4. Új tudományos eredmények 89

5. A jövő kutatási lehetőségei 90

6. Irodalomjegyzék 90

7. Publikációs jegyzék 104

8. Köszönetnyilvánítás 109

Rövidítések jegyzéke

CCK	kolecisztokinin
cDNS	kromoszómális vagy komplementer dezoxiribonukleinsav
CPE	Clostridium perfringens enterotoxin
DAG	diacil-glicerol
ENS	enteric nervous system (bélcsatorna saját idegrendszere)
GBE	gallbladder emptying (epehólyag ürülés, azaz térfogat csökkenés, százalékban kifejezve)
GBEmax	maximális epehólyag ürülés százalékban kifejezve
GHLO	Gastric Helicobacter-like Organisms (gyomor Helicobacter-szerű baktériumai)
H.-E.	hematoxilin-eozin festés
IH	immunhisztokémia
IP_3	inozitol-trifoszfát
iv.	intravénás
LCRF	luminal cholecystokinin releasing factor (bélüregi kolecisztokinin felszabadító faktor)
PC	személyi számítógép
PEG	percutan endoszkópos gastrostomia
PP	pancreas polypeptid
PVC	polivinilklorid
PYY	peptid YY
RTG	röntgen
RT-PCR	real time PCR (valós idejű polimeráz láncreakció)
SEM	standard error of the mean (az átlag standard hibája)
SIRS	systemic inflammatory response syndrome (szisztémás gyulladásos válaszreakció szindróma)
SZIE ÁOTK	Szent István Egyetem Állatorvos-tudományi Kar

TJ	tight junction sejtkapcsoló struktúra
TLI	trypsin like immunoassay
TPN	total parenteral nutrition (teljes parenteralis táplálás)
WSAVA	World Small Animal Veterinary Association

Összefoglalás

A gyomor-bél endoszkópia, mint kiegészítő diagnosztikai eljárás, kiemelkedő szerepet játszik a különböző gastrointestinalis kórképek korai felismerésében. Számos esetben a legcélravezetőbb és minimálisan invazív eljárás, mely segítséget nyújt a makroszkópos elváltozások felismerése mellett – a célzott biopsziás mintavételnek köszönhetően – a szubklinikai vagy kezdeti stádiumban lévő betegségek kórismézésében. A gasztro-duodenoszkópia kiválóan alkalmas a beteg gyógyulásának nyomon követésére is, valamint a mesterséges táplálás egyik alternatíváját jelentő nasojejunalis tápszonda alkalmazhatóságának vizsgálatára.

A dolgozat első fejezetében az enteralis táplálás epehólyag működésére gyakorolt hatását vizsgáltuk kutyákban. Célunk annak meghatározása volt, hogy a szondán át négy anatómiai pozícióba (jejunum, duodenojejunalis átmenet, duodenum descendens és gyomor) juttatott Lipofundin tápoldat hogyan hat az epehólyag működésére. Ehhez előtanulmányunkban bizonyítottuk, hogy a szájon át adott Lipofundin infúzió biztonságos, jól alkalmazható cholagog készítmény. Anatómiai tanulmányunkban megállapítottuk, hogy kutyákban nem lehet sem a testtömeg, sem a marmagasság ismeretében meghatározni az egyes vékonybél szakaszok hosszát. Kísérletünk során igazoltuk, hogy minél mélyebbre juttatjuk a tápoldatot a gyomor-vékonybélbe, annál kisebb mértékű és rövidebb ideig tartó epehólyag-kontrakciót kapunk.

Az értekezés második fejezete kutyák endoszkópos gyomorbioptátumainak átfogó kórszövettani, klinikopatológiai és immunhisztokémiai értékelését foglalja magába. Ennek érdekében bevezettünk a hazai gyakorlatba egy nemzetközileg elfogadott módszert a gyomorbioptátumok szövettani értékelésére, melyet kiegészítettünk a gyomor GHLO („Gastric Helicobacter-like Organisms”) fertőzöttségének vizsgálatával. Munkánk során értékes tapasztalatokat szereztünk a 66 endoszkópos gyomorminta feldolgozásával a hazai kutyák GHLO-fertőzöttségével és az egyes gyulladásos elváltozások előfordulásával kapcsolatban. Immunhisztokémiai tanulmányunkban egészséges, lymphocytás gastritises és pecsétgyűrűsejtes adenocarcinomás gyomorminták claudin-1, -2, -3, -4, -5, -6, -7, -8, -10 és -18 expresszióját vizsgáltuk kutyákban. Eredményeink alapján a claudin-18 a gyomornyálkahártya epithelsejtjei közötti tight junction sejtkapcsoló struktúra fontos alkotója. A kutyák lymphocytás

gyomorgyulladásáról megállapítottuk, hogy annak kialakulása és súlyossága nem különbözik az egészséges állapotra egyébként jellemző claudin expressziótól. Így a claudinfehérjék szintjén ebben a kórképben nem sikerült tight junction strukturális változást vagy permeabilitás fokozódást igazolni. A kutyák gyomrának fundusi és pylorusi mirigyeiből kiinduló pecsétgyűrűsejtes adenocarcinomájában a tumorsejtek claudin-18 negatívak voltak az invazív fronton. Az infiltratívan növekvő tumorral határos területek dysplasticus epithelsejtjei gyenge claudin-18 pozitivitást mutattak az egészséges gyomornyálkahártában tapasztalt intenzív, lineáris, claudin-18 membránpozitivitásához képest. A claudin-18 csökkent expressziója a tumorgenezis korai jele lehet.

Eredményeink alapján feltételezzük, hogy a claudin-18 csökkent expressziója fontos szerepet játszhat a kutyák gyomrának carcinogenesisében, és a gyomor pecsétgyűrűsejtes adenocarcinomája esetén ez összefüggésbe hozható a tumor agresszivitásával. Tanulmányunkban igazoltuk, hogy a tumorral határos területek dysplasticus epithelsejtjeinek gyenge claudin-18 pozitivitása diagnosztikai markere a tumorgenezisnek.

10.14751/SZIE.2014.068

Summary

Gastrointestinal endoscopy as a complementary diagnostic method plays an important role in the early detection of a variety of gastrointestinal disorders. In many cases it is the most effective and minimally invasive procedure that allows detection of diseases macroscopically and in the subclinical stage. Gastroduodenoscopy is excellent for follow-up the patient's recovery and for investigation the nasojejunal feeding tube's applicability.

In the first part of the thesis the effect of enteral feeding on gallbladder function was investigated in dogs. The objective of the study was to compare the cholagogue effect of Lipofundin meal applied into four anatomical regions (jejunum, duodenojejunal junction, descending duodenum, stomach). In a preliminary study the orally applied Lipofundin infusion proved to be a well applicable and safe cholagogue drug. In our anatomical study neither the body weight nor the height of the dogs correlated with the length of the different intestinal sections. According to our results the deeper the position of feeding was achieved, the smaller and shorter gallbladder contraction was evoked.

In the second part of the study an overall histopathological, clinicopathological and immunohistochemical evaluation of canine gastric biopsies obtained via gastroscopy and necropsy was performed. The international standardization of the World Small Animal Veterinary Association was adapted by us, first time in Hungary, supplemented with the examination of GHLO (Gastric Helicobacter-like Organisms). Valuable experiences were gained on the basis of 66 gastroscopic biopsy specimens in relation to the incidence of GHLO contamination and to the different type of inflammation in dogs. In our immunohistochemical study the expression of claudin-1,-2,-3,-4,-5,-6,-7,-8,-10 and -18 was examined in healthy gastric mucosa, lymphocytic gastritis, and gastric signet ring cell adenocarcinoma in dogs. According to our results claudin-18 is an important component of tight junction structure in the canine gastric mucosa. The expression of claudins in lymphocytic gastritis was similar to those in healthy canine gastric mucosa with no increased permeability detected at this level. The neoplastic cells in canine signet ring cell adenocarcinoma originated from the epithelial cells of the fundic and pyloric glands were all negative for claudin-18 at the invasive front. The dysplastic epithelial cells showed week claudin-18 positivity compared with the surrounding

normal gastric mucosa where the fundic and pyloric epithelial cells showed intense, linear, membranous claudin-18 positivity. The down-regulation of claudin-18 could be explained by early signs of tumorigenesis.

Our data suggest that down-regulation of claudin-18 may play an important role in canine gastric carcinogenesis, and especially in signet-ring cell gastric carcinoma it is associated with aggressive behavior of the tumor. This study demonstrated that the loss off claudin-18 is a novel diagnostic marker for canine signet-ring cell gastric carcinoma.

1. Bevezetés és célkitűzések

A kutyák és macskák gyomor- és bélbetegségeinek diagnosztikájában a fizikális vizsgálat, laboratóriumi diagnosztika, mikrobiológiai vizsgálat és a rutin kiegészítő képalkotó diagnosztikai eljárások (RTG, hasi ultrahang-vizsgálat) mellett kiemelt szerephez jut a gastrointestinalis endoszkópia. A gyomor és bélcsatorna endoszkópos vizsgálata lehetővé teszi a makroszkópos elváltozások felismerését, a biopsziás mintavételt és bizonyos esetekben terápiás célú beavatkozásokat is (McCarthy, 2005).

Az endoszkóp görög eredetű szó, melynek „endo” előtagja belsőt jelent, a „skopein” ige pedig megtekinteni valamit valamilyen céllal. Az első kezdetleges endoszkóp és publikált endoszkópos vizsgálat Phillip Bozzini nevéhez fűződik, aki 1806-ban egy gyertyafénnyel működő eszközzel próbálta vizsgálni a húgy- és nemiutakat (Bozzini, 1806). 1853-ban Antoine Jean Desormeaux, francia sebész módosította Bozzini Lichtleiterét, tükröket és lencséket alkalmazott a képalkotáshoz, és égő alkohol és terpentin keverékkel világította meg a testüreget, ezért a vizsgálat során gyakoriak voltak az égési sérülések. Először ő használta az „endoscope” kifejezést. Sokan őt tartják az „endoscope” atyjának. 1868-ban Adolf Kussmaul kifejlesztette és sikeresen alkalmazta az első gasztroszkópot. Az endoszkópok állatorvosi célú felhasználása a lovak felső légúti vizsgálatával kezdődött 1888-ban Polanski és Schindelka által, akiket Marek és Wirth követtek 1912-ben. Szintén Marek nevéhez fűződik a lovak húgyhólyagjának és végbelének vizsgálata 1922-ben. Kutyában az első gasztroszkópos vizsgálatot Hornig és Mckee végezte 1925-ben, az első laparoszkópos beavatkozást pedig Tarasevic 1927-ben (Kraft, 1993).

A Szent István Egyetem Állatorvos-tudományi Kar Belgyógyászati Tanszék és Klinikáján a 90’-es évek óta végzünk endoszkópos vizsgálatokat. A vizsgált betegek száma az elmúlt 10 évben az addigi átlagosan évi 50-70 betegről több, mint 450 beteg/évre emelkedett, és ez a szám – köszönhetően a javuló feltételeknek és a növekvő tulajdonosi igényeknek – várhatóan tovább növekszik. Az endoszkópos vizsgálatokat 2006-tól a SZIE ÁOTK Belgyógyászati Tanszék és Klinikájának (továbbiakban „Klinika”) egy külön erre a célra épült, és az országban legjobban felszerelt Endoszkóp Laboratóriumában **(1. ábra)** végezzük.

1. ábra. *SZIE ÁOTK Endoszkóp Labor*

Itt rendelkezésünkre állnak a mai kor igényeinek megfelelő számban és minőségben a szükséges merev endoszkópok, flexibilis videóendoszkópok, a graduális és posztgraduális képzéshez, workshopok szervezéséhez szükséges kép- és videóanyag rögzítés eszközei (endovíziós rendszer, PC, monitor), az egyes (mintavételi, minimál invazív) beavatkozásokhoz nélkülözhetetlen kiegészítők (biopsziás és idegentest fogók, citológiai kefék, levegőpumpa és vákuumszivattyú, sebészi vágó, polipektómiás kacsok, ballonkatéterek). Az endoszkóppal vizsgált esetek mintegy fele valamilyen gastrointestinalis panasz (regurgitatio, akut vagy krónikus hányás, hasmenés) miatt nyelőcsőtükrözésre (özofagoszkópia) (**2. ábra)**, gyomor-vékonybéltükrözésre (gasztroduodenoszkópia) és vastagbéltükrözésre (kolonoszkópia) érkezik hozzánk **(3. ábra)**. Ezek döntően diagnosztikai célú beavatkozások, melyek során a kutya és macska betegeket általános anaesthesiában vizsgáljuk. A vizsgálat magában foglalja a gyomor-bélcsatorna nyálkahártyájának megtekintését, valamint a citológiai és biopsziás mintavételt sejttani és kórszövettani vizsgálatra. A terápiás célú gastrointestinalis endoszkópos beavatkozások közé tartozik a nyelőcsőben és gyomorban található idegentest eltávolítása, a nyelőcső heges szűkületének (stricturájának) ballonkatéteres tágítása és az enteralis táplálásra szolgáló tápszondák beültetése a gyomorba (percutan endoszkópos gastrostomia = PEG) vagy a jejunumba (nasojejunalis tápszonda) **(4., 5.** és **6. ábra)**.

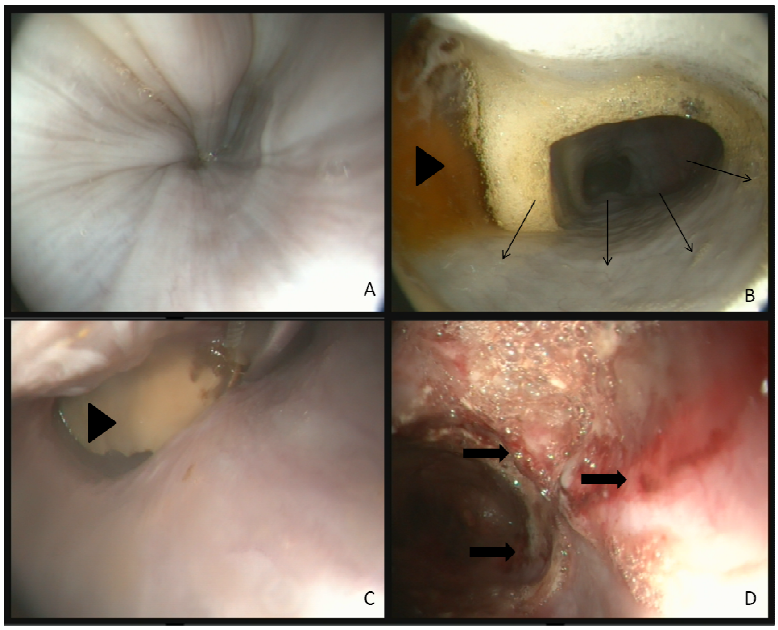

2. ábra. *Nyelőcsőtükrözés kutyában*
Egészséges nyelőcső endoszkópos képe (A). Megaoesophagus endoszkópos képe a kitágult, tónustalan nyelőcsőfallal (vékony nyilak) és a regurgitált epés gyomornedvvel (nyílhegy) (B). Nyelőcsőben elakadt csont (nyílhegy) (C). Elakadt csont okozta traumás nyelőcsőgyulladás endoszkópos képe a nyálkahártyán látható vérzésekkel és sérülésekkel (vastag nyilak) (D)

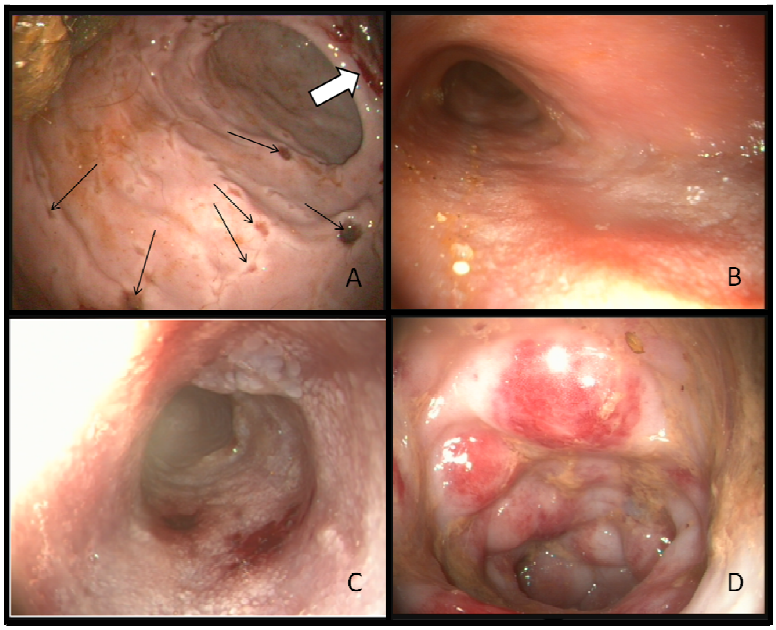

3. ábra. *Gyomor-, nyombél- és vastagbéltükrözés kutyában*
A gyomor nagygörbületénél látható, már gyógyuló multiplex fekélyek (vékony nyilak) és az incisura angularisnál látható vérző fekély (vastag fehér nyíl) (A). Egészséges duodenum-nyálkahártya endoszkópos képe (B), nyombélfekély endoszkópos képe (C). High grade non-Hodgkin lymphoma endoszkópos képe kutya vastagbelében

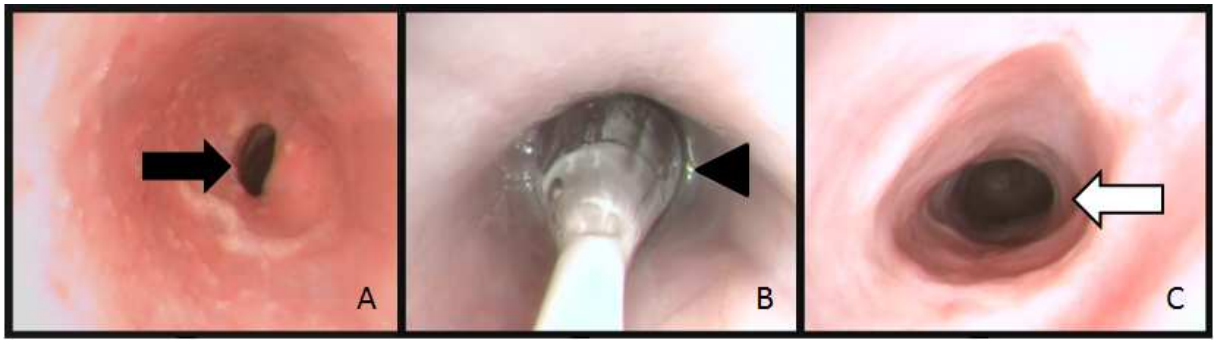

4. ábra. *Nyelőcső heges szűkületének ballonos tágítása kutyában*
Peptikus szűkület endoszkópos képe (vastag nyíl) (A). A szűkületbe vezetett, felfújt ballonkatéter (nyílhegy) (B). A beavatkozás utáni állapot (vastag fehér nyíl) (C)

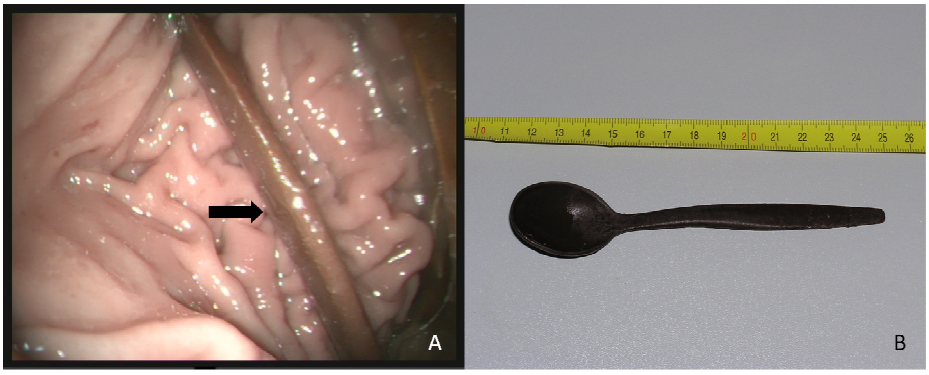

5. ábra. *Idegen tárgy kutya gyomrában*
Műanyag kávéskanál endoszkópos képe fiatal németjuhász gyomrának fundusi részében (vastag nyíl) (A). Az eltávolított kanál (B)

Az utóbbi néhány évben – a humán orvostudományhoz hasonlóan – az állatorvostudományban is egyre nagyobb jelentőséget tulajdonítunk az enteralis táplálásnak számos betegség esetében. Kedvező eredményekről számolnak be egyes szerzők a nasojejunalis tápszonda alkalmazásával kapcsolatban mind az ember, mind a kutya hasnyálmirigygyulladásának kezelésében (Bodoky et al., 1991; Abood és Buffington, 1992; Ledeboer et al., 1998; Qin et al., 2002; 2003). A jejunumba helyezett tápszonda lehetőséget teremt a duodenopancreaticus mechanizmusok áthidalására, ezáltal a hasnyálmirigy alapszekréciója, azaz nyugalmi állapota érhető el. Az időben megkezdett, megfelelő tápszerrel végzett folyamatos jejunalis táplálás fenntartja a bélfal integritását, abszorpciós képességét és motilitását, valamint biztosítja a bélflóra egészséges egyensúlyát. Ezzel megelőzi a káros bakteriális transzlokációt és elősegíti a pancreatitis gyorsabb, gyakran az életet veszélyeztető

szövődményektől mentes lezajlását (Bodoky et al., 1991; Harsányi et al., 1991; Oláh et al., 2002; Qin et al., 2002; 2003).

6. ábra. *PEG beültetésének lépései kutyában*
PEG szett (A). Jobb oldali fektetésben az endoszkópot a gyomorig vezetve felfújjuk annak üregét (B). A bal oldali bordaív mögött egy vastag „over the needle" katéterrel gyomorpunkciót végzünk (C). A tűt kihúzva a katéteren át bevezetjük a fonalat (D), melyet az endoszkóp munkacsatornájába vezetett fogóval a gyomorban megragadunk (E) és a nyelőcsövön át kihúzunk a beteg száján (F). A fonalat a tápszonda hegyes részén látható hurokra erősítjük (G). A fonalat a gyomorba vezetett katéteren át visszahúzzuk, így a tápszonda a hegyes végével perforálja a gyomorfalat és a hasfalat a punkció helyén. A tápszonda könnyebb kihúzása érdekében szikével bőrmetszést ejthetünk (H). A gyomorszondát a bőrhöz rögzítjük a szettben látható gyorscsatlakozókkal, majd a betegre gallért helyezünk és ébresztjük. A gyomorszondát csőháló kötszerrel védhetjük (I)

Az enteralis táplálás számos formáját dolgozták ki, és sikeresen alkalmazzák kutyákban is, így több szakcikkben foglalkoznak a nasooesophagealis, nasogastricus, percutan oesophagealis, gastricus és jejunalis tápszonda sebészi, fluoroszkópos és endoszkópos úton történő levezetésével (Waddel és Michel, 1998; Marks 2010). A nasojejunalis tápszonda endoszkóppal történő levezetését kutyában elsőként a mi munkacsoportunk írta le az állatorvosi szakirodalomban (Pápa et al., 2009). Jóllehet ez a módszer nagy szakértelmet kíván, és csak teljes anaesthesiában végezhető, jelentős előnye a percutan jejunalis tápszondákkal szemben,

hogy kevésbé invazív eljárás, és használatakor minimális az esetleges szövődmények kialakulásának veszélye.

A humán irodalmi adatok szerint a jejunum második kacsába, a Treitz ligamentum mögé helyezett szonda segítségével elkerülhető a hasnyálmirigy stimulációja, mivel kimarad a cephalicus és a gastricus fázis, így az intrajejunalis táplálás nem fokozza a pancreas alapszekrécióját (Bodoky et al., 1991; Harsányi et al., 1991; Oláh et al., 2002). Azt is tudjuk, hogy a táplálás következtében kialakuló epehólyag-kontrakció és hasnyálmirigynedv elválasztás közös neuro-humoralis szabályozás alatt áll. STERCZER és mtsai (1996) kidolgozták és leírták az epehólyag-kontrakció mérésének ultrahangos módszerét, melyet alkalmazva a táplálás következtében kialakuló epehólyag összehúzódásának mérésére, a kapott adatokból következtethetünk a hasnyálmirigy működésére is. **Irodalmi adatok hiányosak atekintetben, hogy kutyában az endoszkóppal levezetett nasojejunalis tápszondát milyen mélységig lehet a jejunumba juttatni, és az ezen át a különböző anatómiai pozíciókba adagolt cholagog szer hogyan befolyásolja az epehólyag működését, ezzel párhuzamosan a hasnyálmirigy exocrin funkcióját.** Mivel kutyákban nincs Treitz ligamentum és a duodenum és a jejunum közötti átmenet a hasüreg felnyitása nélkül nehezen ismerhető fel, így a humán orvostudományban szerzett kedvező tapasztalatok nehezen ültethetők át az állatorvosi gyakorlatba. **A rendelkezésre álló szakirodalom alapján nem egyértelmű, hogy a különböző méretű és fajtájú kutyákban az egyes vékonybél szakaszok milyen hosszúak (duodenum descendens, flexura duodenalis, duodenum ascendens, jejunum).**

Az enteralis tápszonda és tápadagolás helyének epehólyag-kontrakcióra gyakorolt hatásának vizsgálatához szükség van egy kereskedelmi forgalomban elérhető, biztonságosan és könnyen alkalmazható cholagog készítményre, melyet a szondán keresztül infúziós pumpa segítségével is adagolhatunk és később enteralis táplálásra szolgálhat. STERCZER és mtsainak klinikai tapasztalatai alapján a Lipofundin infúzió (Lipofundin MCT/LCT 20%, B. Braun Melsungen AG, Melsungen, Németország) alkalmas készítmény lehet a vizsgálatunk elvégzéséhez, de ezt kísérletes körülmények között igazolni és dokumentálni kell.

A diagnosztikai célú gyomor és vékonybél endoszkópia legfontosabb indikációi közé tartozik a nyelészavar, az öklendezés, a krónikus hányás, a vérhányás, az emésztett vért tartalmazó bélsár (melaena), a krónikus hasmenés (DeNovo, 2003). Az endoszkópia elsősorban

infiltratív (inflammatory bowel disease - IBD, azaz kutyák idiopathicus gyulladásos bélbetegsége; vagy adenocarcinoma), erozív (gyomorfekély), illetve egyes anatómiai elváltozások esetén (nyelőcső elzáródás, pylorus szűkület) nyújt jelentős segítséget a kórisme felállításában (Van der Gaag, 1990; DeNovo, 2003; Washabau et al., 2010). A gasztro-duodenoszkópia során vett gyomor-bél bioptátumok – különböző festési eljárások, valamint immunhisztokémia igénybevételével végzett – szövettani vizsgálata elengedhetetlen a gyomorgyulladások (gastritisek) és daganatos elváltozások (carcinoma, lymphoma, stroma tumorok, leiomyoma, adenoma) korai felismerése és a hatékony gyógykezelés megválasztása céljából. A szövettani vizsgálatok eredményességét és így a hatékony terápia megválasztását befolyásoló tényezők közé tartozik – a vizsgáló személy jártassága mellett – a bioptátumok mérete és minősége, az alkalmazott festési és immunhisztokémiai eljárások típusa, valamint a szövettani mintát értékelő patológus képzettsége (Willard et al., 2003; 2008; 2010).

A gyomorgyulladások jellemzését nagyban megnehezítette egy olyan standard hiánya, mely pontosan meghatározza az egyes kórszövettani elváltozásokat és ezek értékelését. Több tanulmány is kísérletet tett ennek felállítására (Jergens et al., 1992; 2003; Stonehewer et al., 1998; Zentek et al., 2002; Münster et al., 2006; Allenspach et al., 2007; García-Sancho et al., 2007), de a különböző standardok használata lehetetlenné tette a kórszövettani leletek összehasonlítását (Willard et al., 2002). Ezért a **World Small Animal Veterinary Association (WSAVA) Gastrointestinal Standardization Group 2008-ban kidolgozott egy általános és nemzetközi ajánlást a kutyák és macskák gyomor- és bélbioptátumainak kórszövettani értékelésére (Day et al., 2008), melynek hazai alkalmazása is időszerűvé vált.**

Munkám során szeretnék rámutatni a gyomor-bél endoszkópia szerepére és lehetőségeire a gasztroenterológiai diagnosztika és terápia néhány területén kutyában. Mint kiegészítő diagnosztikai eljárás, kiemelkedő jelentőséggel bír a különböző gastrointestinalis kórképek korai felismerésében. Számos esetben a legcélravezetőbb és minimálisan invazív eljárás, mely – a célzott biopsziás mintavételnek és a kórszövettani vizsgálatnak köszönhetően – segítséget nyújt a makroszkópos elváltozások felismerése mellett a szubklinikai vagy kezdeti stádiumban lévő betegségek kórismézésében, a beteg gyógyulásának nyomonkövetésében. A gasztro-duodenoszkópia kiválóan alkalmas a

mesterséges táplálás egyik alternatíváját jelentő nasojejunalis tápszonda alkalmazására, tehát egyes betegségek gyógyítására is.

Az értekezés saját vizsgálatokat tárgyaló első részében (2. fejezet) az endoszkóppal bevezetett enteralis tápszonda és a tápadagolás helyének hatását vizsgáljuk a kutyák epehólyag működésére, így indirekt módon fontos információkhoz jutva a pancreas szekréciójával kapcsolatban. **Ehhez tudnunk kell az egyes vékonybél szakaszok hosszát kutyában (anatómiai előtanulmány), és szükségünk van egy tápszondán át könnyen adagolható, cholagog hatású tápoldatra (lipofundinos előtanulmány).** A kísérletek során kapott eredmények felhasználásával lehetőségünk nyílik a nasojejunalis szonda rutinszerű alkalmazására pancreatitises kutyák gyógykezelésében.

Az értekezésem saját vizsgálatainak második részében (3. fejezet) a Klinika Endoszkóp Laboratóriumába hányás miatt gyomortükrözésre érkezett kutyák endoszkópos módszerrel vett gyomorbioptátumainak átfogó kórszövettani, immunhisztokémiai és klinikopatológiai értékelését végezzük el. Vizsgálatunk célja, hogy a **WSAVA által publikált nemzetközi standardot átültessük a hazai gyakorlatba. Másrészt összefüggéseket keressünk a vizsgált kutyák gyomorbioptátumainak kórszövettani eltérései és a klinikai vonatkozások között (retrospektív tanulmány). Immunhisztokémiai vizsgálataink során az egészséges, lymphocytás gastritises és pecsétgyűrűsejtes adenocarcinomás kutyák gyomrából származó necropsiás és endoszkópos biopsziás minták claudin expresszióját vizsgáljuk, és ezek összehasonlító elemzését végezzük el. Célunk olyan immunhisztokémiai markerek keresése, melyek korai stádiumban jelezhetik a kórfolyamatot vagy rávilágíthatnak a betegség kialakulásának patomechanizmusára.**

2. Az endoszkóppal bevezetett enteralis tápszonda és a tápadagolás helyének hatása a kutyák epehólyag működésére

2.1. Irodalmi áttekintés

Az enteralis táplálás a mesterséges táplálás egyik módja, mely lehetővé teszi a kritikus állapotban lévő, például heveny hasnyálmirigy-gyulladásban szenvedő betegek koplaltatása vagy étvágytalansága miatt gyakoribbá váló szövődmények (a bélnyálkahártya integritásának sérülése, a bélfal permeabilitás fokozódása, a bélhámsejtek fokozódó apoptosia, a villus atrophia, a felgyorsuló katabolikus folyamatok, a SIRS, az endotoxaemia és a septikaemia) megelőzését (Bodoky et al., 1991; Remillard et al., 2000; Qin et al., 2002; 2003; 2007; Steiner 2010; Mansfield, 2011). A mesterséges táplálás másik formáját jelentő teljes parenteralis táplálás (TPN), a fentiek hiánya mellett, nem fokozza az endogén kolecisztokinin (CCK) elválasztását, mely az epehólyag csökkent motilitásához, epekő képződéshez vezet (Ledeboer et al., 1997). Az enteralis táplálásnak az állatorvosi gyakorlatban is számos formája ismert (Waddel és Michel, 1998; Wohl et al., 1999; Pápa et al., 2009; Marks 2010). A postduodenalis vagy jejunalis táplálás hasnyálmirigy exocrin funkciójára gyakorolt hatását csak néhány cikkben írták le emberen és állatokon (Harsányi et al., 1991; Bodoky et al, 1991; Vu et al., 1999; Takács et al., 2000; Oláh et al., 2002; Qin et al., 2002; 2003), és csak három tanulmányban vizsgálták az epehólyag működésre kifejtett hatását emberben (Ledeboer et al, 1997; 1998; Takács et al., 2000). BODOKY és mtsai (1991) pancreas betegségben szenvedő emberekben bizonyították az enteralis táplálás alkalmazhatóságát és előnyeit a TPN-nel szemben.

A hasnyálmirigy neuro-endokrin szabályozásában fontos szerepet játszik a n. vagus és a legfontosabb enterohormon, a kolecisztokinin, amely fokozza a szerv exocrin szekrécióját (Sayegh et al., 2005). Az eleség zsír, aminosav és fehérje összetevőinek hatására fokozódik a bélben a kolecisztokinin felszabadító faktor (LCRF) termelődése (Lin és Chey, 2003; Sayegh et al., 2005). A duodenum és a jejunum proximalis részén, az epithelsejtek között elszórtan helyezkednek el az ún. I enteroendokrin sejtek, melyeknek a receptoraihoz kapcsolódik a kolecisztokinin releasing peptid, és ezáltal fokozza az I sejtek CCK termelődését és szabaddá

válását. Ezt a hatást a cholinerg beidegzés fokozza. A CCK a keringéssel illetve az idegeken keresztül jut el a célszervekhez (pl. hasnyálmirigyhez, epehólyaghoz, gyomorhoz, belekhez), és kapcsolódik a különböző (CCK-A illetve CCK-B) receptorokhoz. Kutyákban még mindig nem teljesen tisztázott a bél „saját beidegzésének" (az ún. enteric nervous system, ENS) szerepe a CCK felszabadulásban és az epehólyag összehúzódásában (Sayegh et al., 2005).

Az etetés hatására bekövetkező epehólyag-kontrakció, a pancreas szekrécióhoz hasonlóan, cephalicus, gastricus, intestinalis és post-absorptiv vagy cirkulációs fázisra osztható. Az epehólyag motilitása hormonális és idegi szabályozás alatt áll. Bizonyított tény, hogy az epehólyag-kontrakció hormonális kontrolljáért a proximalis vékonybélben termelődő CCK felel. Az etetés utáni (postprandialis) epehólyag összehúzódást az epehólyag relaxációja követi a késői postprandialis fázisban. Ebben a folyamatban számos hormon játszik szerepet, melyek közül a pancreas polypeptid (PP) és a distalis bélhormonok, a neurotenzin és a peptid YY (PYY) a legfontosabbak. A hasnyálmirigy által termelt szomatosztatin az epehólyag összehúzódását a CCK felszabadulás gátlása, a plexus myentericus acetil-kolin felszabadulásának gátlása és az epehólyag idegi érzékenységének csökkentése révén gátolja (Vu et al., 2001). Keveset tudunk az epehólyag motilitásáról az interdigestiv fázisban (Itoh és Takahashi, 1981; Magee et al., 1984; Sterczer et al., 1996) és az enteralis táplálás során bekövetkező epehólyag-kontrakcióról (Takács et al., 2000).

Számos tanulmányban vizsgálták, ultrahangos módszerrel is, az epehólyag ürülését emberben. Ezeknél a vizsgálatoknál általában szintetikus kolecisztokinint, ceruleint vagy ételt használtak (Everson et al., 1980; Rosenquist és Barcia, 1983; Hopman et al., 1985; Kishk et al., 1987; Boer et al., 1992; Portincasa et al, 2000; Cay et al., 2006). Csak kevés tanulmányban vizsgálták kutyákban az epeutak és az epehólyag funkcióját az epehólyag-kontrakciója alapján (Traynor et al., 1984; Finn et al., 1991; Jonderko et al., 1992; 1994; Jonderko és Buéno, 1997; Rothuizen et al., 1990; Sterczer et al., 1996; 2000; Portincasa et al., 2000; Ramstedt et al., 2008). STERCZER és mtsai (1996) az intravénás klanobutin és kolecisztokinin és a szájon át adott magnézium-szulfát epeürülésre gyakorolt hatását vetették össze.

A fentiek alapján lényeges annak ismerete, hogy a korai intestinalis táplálás során a szonda helyeződése miként befolyásolja az epehólyag-kontrakciót, mert ebből következtethetünk a pancreas szekrécióra is.

2.2. Célkitűzések

2.2.1. Anatómiai előtanulmány

Vizsgálataink célja az volt, hogy – pontos irodalmi adatok hiányában – megállapítsuk a kutya különböző vékonybél szakaszainak (duodenum descendens, duodenum ascendens, duodenum, jejunum, ileum) hosszát és az egyes vékonybélszakaszok közötti határvonal (duodenojejunalis átmenet) pylorustól mért távolságát ismert testtömegű, marmagasságú és fajtájú állatok esetén. Ezáltal meghatározható, hogy adott kutyának az endoszkóppal milyen mélyre szükséges levezetnünk a nasojejunalis tápszondát a pyloruson keresztül, hogy elérjük a szükséges anatómiai pozíciót (pl. duodenojejunalis átmenetet vagy a jejunumot). Így nincs szükség ellenőrző röntgenfelvételek készítésére, tehát csökkenthető az állat és a kezelő személyzet sugárterhelése, valamint idő- és költségmegtakarítás érhető el, mellyel a módszer gyakorlatiasabbá válik.

2.2.2. Lipofundin epehólyagra gyakorolt hatása (előtanulmány)

Célunk annak bizonyítása, hogy a szójaolajat és közepes szénláncú trigliceridéket tartalmazó Lipofundin oldat (Lipofundin MCT/LCT 20%, B. Braun Melsungen AG, Melsungen, Németország) kutyáknak szájon át adagolva képes epehólyag összehúzódást okozni, így alkalmas a tápszonda pozíciójának epehólyag működésre gyakorolt hatásának vizsgálatára.

2.2.3. Az endoszkóppal bevezetett enteralis tápszonda és a tápadagolás helyének hatása a kutyák epehólyag működésére

Célunk annak meghatározása, hogy milyen távolságra kell levezetnünk a tápszondát ahhoz, hogy az ezen keresztül adagolt cholagog tápoldat már ne okozzon jelentős epehólyag-kontrakciót. A kapott eredmények felhasználásával lehetőségünk nyílik a nasojejunalis szonda rutinszerű alkalmazására pancreatitises kutyák gyógykezelésében, azaz folyamatos enteralis táplálásra a hasnyálmirigy egyidejű nyugalomba helyezésével.

2.3. A kutya egyes vékonybél szakaszainak mérése (anatómiai előtanulmány)

2.3.1. Anyag és módszer

Mivel adatainkat főleg kutyahullákon gyűjtöttük, melyeket a hullajelenségek (hullamerevség, autolysis) befolyásolhatnak, így szükséges volt összevetni a kapott értékeket élő állatokon nyert adatokkal is. Lehetőségünk volt arra, hogy az AIDR Auricoop Kft. (2120 Dunakeszi, Pálya u. 2.) végleges elaltatásra váró három kísérleti beagle kutyáján elvégezhessük a méréseinket műtéti körülmények között, még élő állapotban és az euthanasia után is. E három kutya egyikébe élő állapotban tápszondát vezettünk a duodeno-jejunalis átmenetig, és azt ellenőriztük, hogy a szonda helyeződése változott-e az euthanasia után. A beavatkozások minden esetben a hatályos állatvédelmi szabályok betartásával történtek.

A vizsgált kutyákat három csoportba soroltuk:

1. nem homogén fajtájú kutyahullák (n=25; 14 kan, 11 szuka)
2. beagle fajtájú kutyahullák (n=10; 5 kan, 5 szuka)
3. élő beagle fajtájú kísérleti kutyák (n=3; 1 kan, 2 szuka)

Méréseinket az Anatómiai és Szövettani Tanszék bonctermében (1. csoport), az AIDR Auricoop Kft. bonctermében (2. csoport) és a SZIE ÁOTK Belgyógyászati Tanszék és Klinikán (3. csoport) végeztük el. A 3. csoport esetében a röntgenvizsgálat a Sebészeti és Szemészeti Tanszéken készült, az állatok post mortem vizsgálata a Patológiai Tanszéken történt.

2.3.1.1. Az első és második csoporton végzett mérések

Vizsgálataink során a faj, fajta és nem meghatározása után megmértük a testtömeget, marmagasságot (tetemeken a mellső lábak kinyújtásával, a lapocka margo dorsalis középső vonalától a talppárna hátulsó széléig, így modellezve az élő állapotot) (**7. ábra**). Hullákon a pylorus pontosan nem felkereshető az izomgyűrű elernyedése miatt, így a duodenum kezdetének az epevezető beszájadzását tekintettük. Ez volt az epésbél első szakaszának kezdete, mely a plica duodenocolicáig tart, és az epésbél pars descendensét és a flexura duodeni caudalist foglalja magába. A pars ascendens duodeni hosszát a plica duodenocolica segítségével lehet meghatározni, mely azt a colon descendenshez köti, és jelzi a flexura

duodenojejunalist is. Az éhbéltől (jejunum) a csípőbelet (ileum) az antimesenterialisan futó arteria ilei antimesenterialis segítségével lehet elkülöníteni, mely a csípőbél savóshártyájában, az ileum teljes hosszán végigfut, egészen a vakbélbe való beszájadzásáig (**8. ábra**). Az érfogóval elválasztott bélszakaszokat a hasüregben, az éhbelet a boncasztalon kiterítve mértük le mérőszalag segítségével. A második csoportba tartozó hulláknál az exterminació után közvetlenül végeztük el a méréseinket, így tudtuk rögzíteni a pylorus és epevezető beszájadzása közti távolságot is a pylorus tapinthatósága miatt.

7. ábra. *A marmagasság mérése kutyahullán*

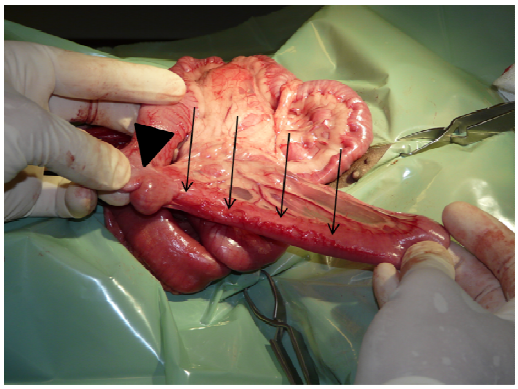

8. ábra. *A vakbélbe (nyílhegy) szájadzó ileum az antimesenterialisan futó artériával (nyilak) kutyahullán*

2.3.1.2. A harmadik kísérleti csoportba tartozó állatok

Az állatokat normál páratartalmú helyiségben, napi 16 óra megvilágítás mellett, egyedi ketrecekben helyeztük el a Kisállatklinikán. A kísérlet előtt a kutyákat 24 óráig koplaltattuk. Nyugtatásra 0,2 ml Ventranquil 1% A.U.V. (CEVA-Phylaxia Rt., Budapest, Hungary) injekciót adtunk bőr alá a vizsgálat megkezdése előtt fél órával. A kan beagle esetében nasojejunalis tápszondát vezettünk le endószkóppal vezérelve. Lemértük a nasojejunalis tápszonda térfogatát és hosszát. A szonda térfogata 5,3 ml, hossza 220 cm volt. A szondát hat helyen jelöltük meg alkoholos filccel. 10 cm-hez egy, 20 cm-hez kettő, 30 cm-hez három, 40 cm-hez négy folyamatos, 25 és 35 cm-hez pontozott vonalat tettünk. 20 G átmérőjű vénakanült helyeztünk be a vena cephalica antebrachii-ba, ezen keresztül adagoltuk a premedikációt biztosító 1 ml Seduxen injekciót (Richter Gedeon Co. Ltd., Budapest, Hungary), 0,3 ml Dexdomitor A.U.V. injekciót (Orion-Pharma Co., Espoo, Finland) és 1 ml Cp-Ketamin 10% A.U.V. injekciót (Cp-Pharma, Burgdorf, Germany). A kutyát endotrachealis (7-es, Hudson RCI ID típusú mandzsettás) tubussal intubáltuk az aspiráció megelőzése és a biztonságos altatás érdekében. A teljes anaesthesia 2,5% isoflurránnal (Cp-Pharma, Burgdorf, Germany) történt 1,5 l/h sebességgel, tiszta oxigén lélegeztetése mellett. Ezután levezettük a szondát az első kutyánál endoszkóp segítségével (Karl Storz 60914 PKS videogasztroszkóp, Tuttlingen, Németország) a jejunumba, melyet a flexura duodeni caudalis utáni első flexura alapján azonosítottunk a lumen felől. Az endoszkóp munkacsatornáján keresztül lejuttattuk a tápszondát. A szonda szájüreg felé eső részét szorosan illesztettük az egyik oldali orrnyíláson keresztül a nasopharynxba juttatott Rüsch típusú humán húgycsőkatéterhez, majd a húgycsőkatéter rostralis irányba történő húzásával a tápszondát kihúztuk az orrnyíláson keresztül. A tápszondát az orrnyílásnál és az orrhát bőrén csomós varratokkal rögzítettük (**9. ábra**). A szonda helyét 2 irányú (laterolateralis, LL és dorsoventralis, DV) natív és kontrasztos felvétellel ellenőriztük (**10. ábra**) (röntgengép: Eurika Diamond 150 TH, gépen beállított paraméterek: laterolateralis felvételhez 57 kV és 16 mA, dorsoventralis felvételhez 61 kV és 16 mA, röntgenfilm: AGFA Orto CP- 6 Plus 35x45 zöldérzékeny film, röntgen előhívó: Protec 35, Compact).

9. ábra. *Nasojejunalis tápszonda levezetése endoszkópos módszerrel kutyában*
A tápszonda jelölése alkoholos filccel (A). A tápszonda levezetése endoszkóppal a jejunumig (B). A tápszonda rögzítése (C)

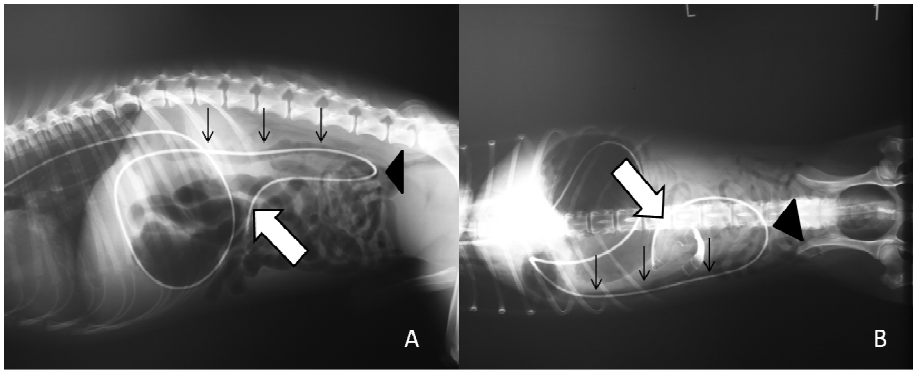

10. ábra. *Nasojejunalis tápszonda kontrasztos röntgenképe kutyában*
Tápszonda a duodenum descendensben (vékony nyilak), a flexura duodeni caudalisban (nyílhegy) és a duodenojejunalis átmenetben (vastag fehér nyíl) a latero-lateralis felvételen (A) és a dorsoventralis felvételen (B)

Vizsgálatainkhoz 3 ml Omnipaque injekciót (Omnipaque 240 mg I/ml, GE Healthcare, Canada) használtunk kontrasztanyagként, amit 2,3 ml Ringer infúzióval (TEVA Co. Ltd., Gödöllő, Hungary) higítottuk fel a szonda térfogatára.

A további két állat esetén a tápszonda levezetésétől eltekintettünk. Mindhárom beagle fajtájú kutyán a fent részletezett narkózisban, a sebészi terület műtéti előkészítése (borotválás, fertőtlenítés, izolálás) után, median laparotomiát végeztünk. A hasüregben felkerestük az egyes bélszakaszokat. Méréseinket a gyomor pylorusától kezdtük, élő állaton ez a képlet egyértelműen meghatározható volt. Az anatómiai képletek azonosítása megegyezett az 1-2. csoportnál történő méréseknél említettekkel. Az előző mérésektől eltérően a jejunum hosszát is a hasüregben, in situ vizsgáltuk (**11. ábra**). A mérések után a hasi sebet futó varrattal zártuk,

3/0-as fonallal, majd az állatokat vénakanülbe beadott 5 ml T-61 injekcióval (T-61 inj. A.U.V., Intervet International B.V., Boxmeer, Hollandia) exterminináltuk. A kutyahullákat éjszakára hűtőkamrában helyeztük el.

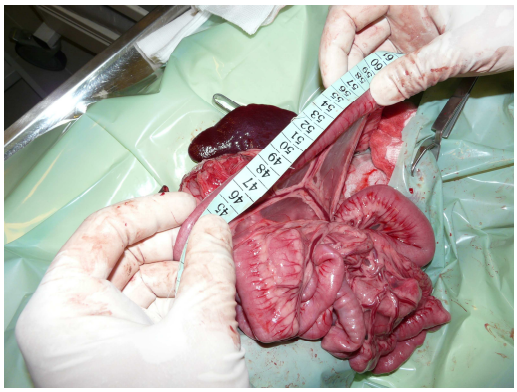

11. ábra. *Jejunum hosszának mérése intraoperatív körülmények között kutyában*

Másnap reggel, 15 órával a végleges elaltatás után került sor az állattetemek tömegének és marmagasságának felvételére nyújtott lábbal, majd a hasüreg felnyitására és az egyes vékonybél szakaszok hosszának lemérésére, a korábban végzett post mortem vizsgálatokkal megegyező módon. Az 1. kutya esetében, amelyiknél tápszondát vezettünk le a duodeno-jejunalis átmenetig, ellenőriztük, hogy a szonda helyeződése változott-e a végleges elaltatás után (**12. ábra**).

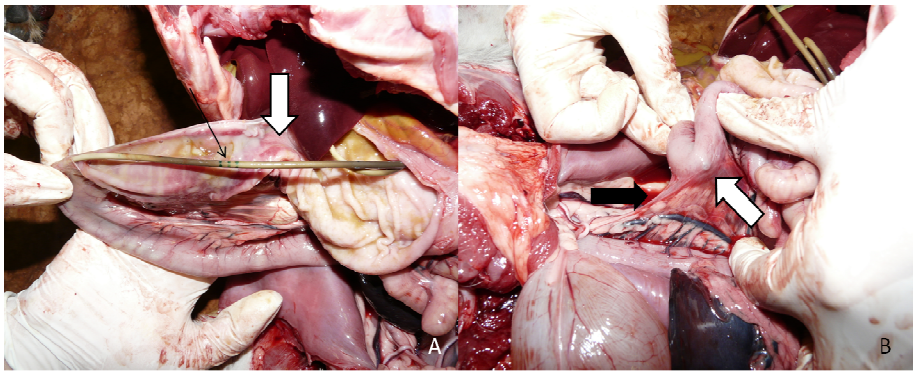

12. ábra. *Nasojejunalis tápszonda helyének ellenőrzése a kórbonctani vizsgálat során kutyában*
A tápszonda átmegy a pyloruson (vastag fehér nyíl), a tápszondán látható három csík mutatja a 30 cm-t (vékony nyíl) (A). A tápszonda vége a duodenojejunalis átmenetnél (vastag fehér nyíl), melyet a plica duodenocolica széle jelöl (vastag fekete nyíl) (B)

2.3.1.3. Statisztikai értékelés

A kutyák egyes vékonybél szakaszainak hossza és a testtömeg, valamint a marmagasság közötti összefüggések erősségének és szignifikanciájának megállapításához regresszió analízissel meghatároztuk a determinációs együtthatót (R-négyzet) és a P-értéket. A regressziós modelleket a standardizált reziduumok segítségével ellenőriztük.

2.3.2. Eredmények

Az összes vizsgált kutyahullán (n=35) az epevezető beszájadzásától mérve a duodenum teljes hossza 16-63 cm, a duodenum descendens + flexura duodeni caudalis 14-53 cm, a duodenum ascendens 3-18 cm, a jejunum 165-547 cm, az ileum 5-35 cm. Külön megvizsgálva a beagle fajtacsoportot a duodenum teljes hossza 19-37 cm, a duodenum descendens + flexura duodeni caudalis 14-28 cm, a duodenum ascendens 3-8 cm, a jejunum 200-289 cm, az ileum 10-33 cm.

Az egyes vékonybél szakaszok alakulását a testtömeg és a marmagasság függvényében a nem homogén fajtájú kutyahullákban és a beagle fajtájú kutyahullákban ld. az **1. és 2. táblázatban**. A harmadik kísérleti csoportban az intraoperatív és post mortem állapotban mért vékonybél szakaszok hosszát ld. a **3. táblázatban**. Az 1. kutyába levezetett nasojejunalis tápszonda post mortem pozíciója nem változott az élő állapothoz képest.

1. táblázat. *Az egyes vékonybél szakaszok alakulása a testtömeg és a marmagasság függvényében a nem homogén fajtájú kutyahullákban*

Vizsgált vékonybél szakaszok (n=25)	**Vékonybél szakaszok hossza a testtömeg függvényében**		**Vékonybél szakaszok hossza a marmagasság függvényében**	
	R-négyzet	**P-érték**	**R-négyzet**	**P-érték**
Duodenum descendens+ flexura duodeni caudalis	0,364	0,001	0,411	0,001
Duodenum ascendens	0,293	0,005	0,143	0,082
Duodenum	0,536	<0,001	0,496	<0,001
Jejunum	0,450	<0,001	0,353	0,004
Ileum	0,135	0,070	0,220	0,027
Vékonybél	0,440	<0,001	0,380	0,003

2. táblázat. *Az egyes vékonybél szakaszok alakulása a testtömeg és a marmagasság függvényében beagle fajtájú kutyahullákban*

Vizsgált vékonybél szakaszok (n=10)	Vékonybél szakaszok hossza a testtömeg függvényében		Vékonybél szakaszok hossza a marmagasság függvényében	
	R-négyzet	P-érték	R-négyzet	P-érték
Duodenum descendens+ flexura duodeni caudalis a pylorustól	0,126	0,315	0,026	0,655
Duodenum descendens+ flexura duodeni caudalis az epevezető beszájadzásától	0,133	0,300	0,052	0,525
Duodenum ascendens	0,001	0,924	0,092	0,395
Duodenum a pylorustól	0,112	0,344	0,065	0,477
Duodenum az epevezető beszájadzásától	0,116	0,335	0,103	0,366
Jejunum	0,020	0,700	0,321	0,088
Ileum	<0,001	0,974	0,312	0,074
Vékonybél a pylorustól	0,017	0,722	0,374	0,060
Vékonybél az epevezető beszájadzásától	0,016	0,728	0,382	0,057

3. táblázat. *A vizsgált vékonybél szakaszok alakulása (cm) élő és post mortem állapotban beagle fajtájú kutyákban*

Vizsgált vékonybél szakaszok (n=3)	1.		2.		3.	
	Élő	Hulla	Élő	Hulla	Élő	Hulla
Duodenum descendens+ flexura duodeni caudalis a pylorustól (cm)	33	34	32	33	33	33
Duodenum descendens+ flexura duodeni caudalis az epevezető beszájadzásától (cm)	29	30	28	29	29	29
Duodenum ascendens (cm)	3	3	5	5	7	7
Duodenum a pylorustól (cm)	36	37	37	38	40	40
Duodenum az epevezető beszájadzásától (cm)	32	33	33	34	36	36
Jejunum (cm)	266	266	232	232	238	238

Ileum (cm)	10	10	11	11	12	12
Vékonybél a pylorustól (cm)	312	313	280	281	290	291
Vékonybél az epevezető beszájadzásától (cm)	308	309	276	277	286	286
Testtömeg (kg)	9,1	9,1	10,4	10,4	8,8	8,8
Marmagasság (cm)	34	34	32	31	32	32

2.4. Lipofundin epehólyagra gyakorolt hatása (előtanulmány)

2.4.1. Anyag és módszer

2.4.1.1. Kísérleti állatok

Lipofundin intravénás infúzió (Lipofundin MCT/LCT 20%, B. Braun Melsungen AG, Melsungen, Németország) 2 ml/kg adagban fecskendővel történő szájon át adagolását követően mértük a 7 kísérleti beagle kutyában (kor: 10-22 hó; nem: 3 kan, 4 szuka; testtömeg: 10,0-14,3 kg) az epehólyag összehúzódás mértékét. A kutyák fizikális és vérlabor vizsgálat (mennyiségi és minőségi vérkép, szérum összepesav, alkalikus foszfatáz, alanin-aminotranszferáz, gamma-glutamil-transzferáz, albumin, összfehérje és kreatinin szint) alapján egészségesek voltak. A kutyákat a mérések előtt egyedi ketrecekben, ugyanabban a helyiségben tartottuk és 24 órán át koplaltattuk. Kísérletünket a hatályos állatvédelmi szabályok betartásával végeztük.

2.4.1.2. Epehólyag térfogatának mérése és az adatok értékelése

A kísérleti állatokat éber állapotban, jobb oldali fektetésben, szakasszisztens segítségével rögzítettük a vizsgáló asztalon. A mérésekhez Brüel-Kjaer (Naerum, Denmark) ultrahang készüléket használtunk 7 MHz-es, kétdimenziós szektor transzducerrel. A kutyák hasán a szőrt villanyborotvával levágtuk, és a vizsgálathoz ultrahang zselét használtunk. Az epehólyag ürülés mértékét az ″area-length″ ultrahangos módszerrel határoztuk meg (Sterczer et al., 1996; 2000). A Lipofundin beadása előtti nulladik percben és utána tízpercenként 3-3-szor mértük az epehólyag térfogatát, és az eredményeket rögzítettük. Az eredmények statisztikai értékeléséhez a kétmintás Student-féle t-próbát és az R statisztikai szoftvert (R Development Core Team, 2006) használtuk. Kísérletünket a SZIE ÁOTK Műszeres Diagnosztikai Egységében végeztük az állatkísérletekre vonatkozó hatályos jogszabályok betartásával.

2.4.2. Eredmények

A Lipofundin oldat a legerőteljesebb epehólyag összehúzódást a beadást követő 30. percben 5 és a 40. percben 2 kutyánál okozta. A maximális epehólyag-kontrakció átlagosan 44,2% (35,3-57,6%) volt. Az alaphelyzethez képest bekövetkező szignifikáns térfogatcsökkenést a beadást követő 10-50. perc között mértük (**13. ábra**). Az epehólyag gyors térfogat-csökkenését annak telődése követte, mely a beadást követő 40. percben kezdődött. A Lipofundin oralis adagolása nem okozott a kutyáknál semmilyen káros mellékhatást (pl. hasmenést, hányást, hasi fájdalmat).

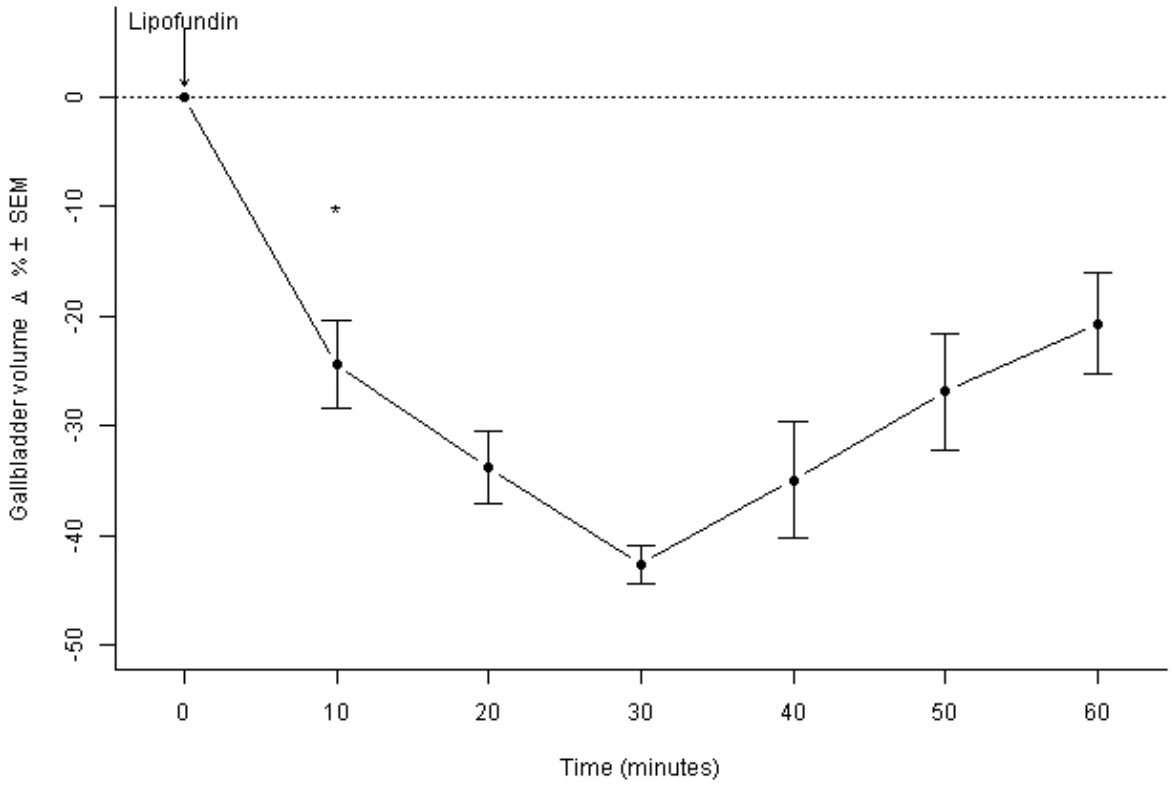

13. ábra. *A szájon át adagolt Lipofundin (2 ml/kg) epehólyag ürülésre gyakorolt hatása a vizsgált kutyákban*
A függőleges tengelyen olvasható értékek a hét kutya százalékban kifejezett epehólyag-térfogat változásának középértékei (±SEM) az idő függvényében, 10 perces időközönként mérve. *Jelöli az első szignifikáns összehúzódást az alapértékhez képest. Szignifikancia szint: P<0,05

2.5. Az endoszkóppal bevezetett enteralis tápszonda és a tápadagolás helyének hatása a kutyák epehólyag működésére

2.5.1. Anyag és módszer

2.5.1.1. Kísérleti állatok

Öt beagle kutyán végeztük el a kísérletet (nem: 3 kan és 2 szuka; kor: 32-36 hónap; testtömeg: 11,6-15,4 kg). A kutyák fizikális és rutin vérlabor (mennyiségi és minőségi vérkép, szérum összepesav, összbilirubin, albumin, összfehérje, alkalikus foszfatáz, alanin-aminotranszferáz, alfa-amiláz, lipáz, karbamid és kreatinin) vizsgálat alapján egészségesek voltak. A kutyákat egyedi ketrecekben, ugyanabban a helyiségben tartottuk, a kísérletet megelőző 10 napban Hill's Science Plan Adult 1-6 (Hill's Pet Nutrition, Inc., USA) táppal etettük naponta kétszer, csapvíz ad libitum állt rendelkezésükre. Méréseink előtt a kutyákat 24 órán át koplaltattuk. Vizsgálatainkat a Szent István Egyetem, Állatorvos-tudományi Kar Etikai Bizottságának engedélyével (engedély száma: 1037/002/2004) végeztük.

2.5.1.2. Epehólyag térfogatának mérése

A kísérleti állatokat éber állapotban, jobb oldali fektetésben, szakasszisztens segítségével rögzítettük a vizsgáló asztalon. A mérésekhez Bruel-Kjaer ultrahang készüléket használtunk 7 MHz-es, kétdimenziós szektor transzducerrel. A kutyák hasán a szőrt villanyborotvával levágtuk és a vizsgálathoz ultrahang zselét használtunk. Az epehólyag térfogatát a korábban ismertetett ″area-length″ ultrahangos módszerrel határoztuk meg (Sterczer et al., 1996). A nulladik időpontban felvettük az alap epehólyag-térfogatot, majd ötperces időközönként 3-4 mérést végeztünk el, és a kapott eredményeket rögzítettük.

2.5.1.3. Anaesthesia protokoll

24 órás koplaltatás után a kutyák jobb alkar vénájába (v. cephalica antebrachii) vénakanült helyeztünk, melyen keresztül adagoltuk a narkózis bevezetése során a 0,5 mg/kg diazepamot (Seduxen inj., Richter Gedeon Co. Ltd., Budapest, Hungary), a 10 µg/kg medetomidint (Domitor inj. A.U.V., Pfizer Animal Health S. A., Louvain-la-Neuve, Belgium), majd a 4 mg/kg propofolt (Diprivan 1% W/V, Astra Zeneca, Canada Inc., Mississauga). A

kutyákat mandzsettás endotrachealis tubussal intubáltuk és az általános anaesthesia elérése és fenntartása érdekében a kutyákkal 3,5 V/V % isoflurán-oxigén elegyet lélegeztettünk. Az anaesthesia alatt Ringer infúziót (TEVA Co. Ltd., Gödöllő, Hungary) adtunk tartós cseppinfúzióban.

2.5.1.4. Nasojejunalis tápszonda endoszkópos bevezetése

A nasojejunalis tápszonda endoszkópos beültetésének módszerét kutatócsoportunk időközben publikálta (Pápa et al. 2009). A beavatkozáshoz Karl Storz 60914 PKS (Karl Storz Company, Tuttlingen, Németország) videogasztroszkópot használtunk. A kísérleti kutyákat bal oldali fektetésben helyeztük a vizsgáló asztalra, és az endoszkópot a nyelőcsövön és a gyomron át a duodenum és a jejunum határáig vezettük. Az endoszkóp munkacsatornáján keresztül juttattuk le a – korábban ismeretetett módon – jelölt PVC tápszondát. A tápszondát 20-30 cm mélyen vezettük le a jejunumba, ehhez a PVC tápszonda lumenén át Seldinger vezető drótot (Bavarian Wire “soft”, Medi-Globe GmbH, Germany) is használtunk, hogy a tápszonda ne akadjon el a bélfalban és ne törjön meg a bevezetés során. A tápszonda helyét endoszkóppal (alkoholos filccel jelölt tápszonda) és kontrasztos röntgenvizsgálattal (iohexol folyékony kontraszt, Omnipaque 240 mg I/ml, GE Healthcare, Canada) kontrolláltuk (Pápa et al., 2009).

2.5.1.5. Vizsgálat menete

Vizsgálatainkat 24 órás koplaltatás után végeztük. A Lipofundin epehólyag ürülésre gyakorolt hatását négy anatómiai pozícióban vizsgáltuk (20-30 cm mélyen a jejunumban, a duodenujejunalis flexuránál, a duodenum descendensben és a gyomorban). A 20%-os Lipofundin infúzió (Lipofundin MCT/LCT 20%, B. Braun Melsungen AG, Melsungen, Germany) lipideket (szójaolajat és közepes szénláncú trigliceridet) tartalmaz, és intravénás infúzió formájában alkalmas parenteralis táplálásra. A Lipofundin infúziót az endoszkóppal bevezetett enteralis tápszondán át a vékonybélbe három anatómiai pozícióba (ld. fent) és szájon át adva a gyomorba juttattuk. A vékonybélben három helyre juttatott Lipofundin epehólyag ürülésre gyakorolt hatását egy napon, míg a gyomorba juttatva egy másik napon vizsgáltuk a cholagóg hatást.

Általános anaesthesiában a tápszondát 20-30 cm mélyen a jejunumba vezettük az endoszkóppal és a szonda helyzetét kontrasztos röntgenfelvétellel kontrolláltuk. Ezután 0,9%-os NaCl (Salzol infúzió, TEVA Co. Ltd., Gödöllő, Hungary) infúziót adagoltunk a szondán át

60 percen keresztül 2 ml/kg/perc sebességgel, és megmértük az alap epehólyag-térfogatot. Ezt követően infúziós pumpa segítségével 2 ml/kg Lipofundint juttattunk 15 perc alatt a jejunumba. Az epehólyag térfogatát ötperces időközönként 3-4-szer megmértük 60 percen át. A 60. perctől ismét fiziológiás sóoldatot adagoltunk a tápszondán keresztül 2 ml/kg/perc sebességgel 60 percen át. Felületes anaesthesiában (propofol 3-6 mg/kg bolusban iv.) a tápszondát röntgen kontroll alatt a duodenojejunalis flexuráig visszahúztuk, és az orrnyílásnál és a homlok bőrénél csomós varrattal rögzítettük. A fenti lépéseket ismételtük minden egyes anatómiai pozícióban (a szonda pozícionálása felületes anaesthesiában, röntgen kontroll (**14. ábra**), fiziológiás sóoldat, alap epehólyag-térfogat rögzítése, Lipofundin infúzió, epehólyag összehúzódás mérése, fiziológiás sóoldat adása). Végül általános anaesthesiában a tápszondát eltávolítottuk. A fenti kísérlet időtartama kutyánként 10-12 óra volt.

Egy másik napon, 24 órás koplaltatást követően éber állapotban ultrahangos méréssel felvettük az alap epehólyag-térfogatot, majd 2 ml/kg Lipofundin infúziót adtunk fecskendővel szájon át a kísérleti kutyáknak, és 60 percen át ötpercenként megmértük 3-4-szer az epehólyag térfogatát.

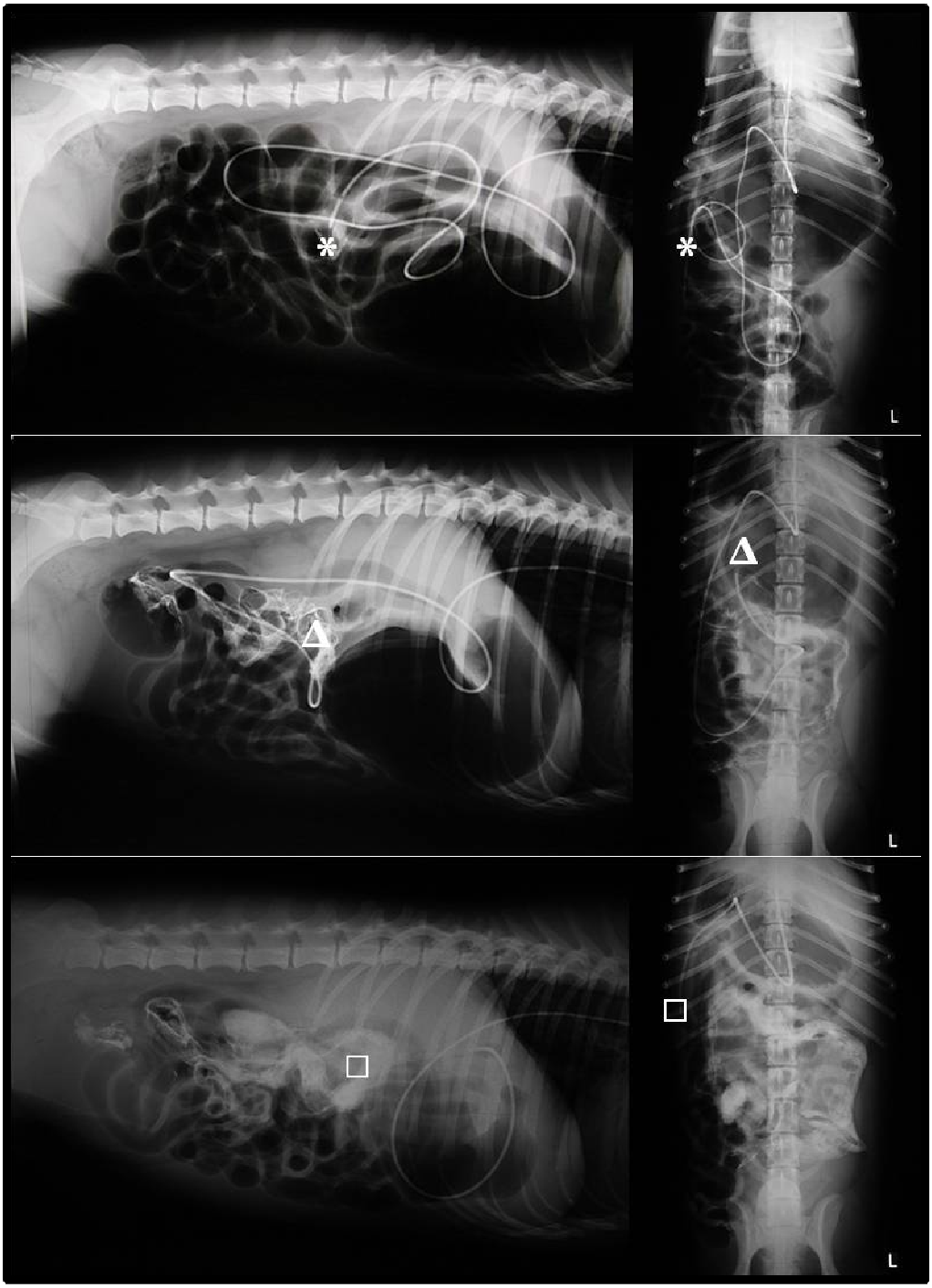

14. ábra. *Laterolateralis és ventrodorsalis kontrasztos röntgenfelvétel a tápszonda helyeződéséről*
Tápszonda a jejunumban (*), tápszonda a duodenojejunalis flexuránál (Δ), tápszonda a duodenum descendensben (□)

2.5.1.6. Statisztikai analízis

A kísérleti adatok statisztikai értékelése az ÁOTK Biomatematikai és Számítástechnikai Tanszékén történt. Az epehólyag-térfogat változásának százalékos adatainak hipotézis vizsgálatát lineáris kevert modellel végeztük, így figyelembe lehetett venni az ugyanazon egyeden (kutyán) mért adatok függőségét. A lineáris kevert modellt az ún. Restricted Maximum Likelihood módszerrel illesztettük (Pinheiro és Bates, 2000). A fix hatások szignifikanciáját (időpontok, illetve bélszakaszok) F-tesztekkel, 5%-os szinten vizsgáltuk. A maximális térfogat változás bélszakasz függését variancia analízissel vizsgáltuk, és Tukey-féle többszörös összehasonlításokat használtunk a szignifikáns különbségek detektálására. Az elemzéshez az R 2. 10. 1. statisztikai programot használtuk (R Development Core Team, 2009).

2.5.2. Eredmények

A tápszondán át 20-30 cm mélyen a **jejunumba** adagolt Lipofundin az első szignifikáns epehólyag összehúzódást (GBE1: középérték 5,9%; 2,6-9,6%) az adagolás megkezdésétől számított 10. percben okozta (P<0,05). Az átlagos maximális kontrakció mértéke 7,2% (3,1-12,7%) volt, melyet a 20. percnél mértük (P<0,05). A **duodenojejunalis átmenetnél** az első szignifikáns epehólyag összehúzódást (GBE2: középérték 8,9%; 3,2-12,3%) már az 5. percben kiváltotta a Lipofundin (P<0,01). Az átlagos maximális kontrakció mértéke ebben a pozícióban 12,9% (-0,9-22,1%) volt a 15. percben (P<0,001). A **duodenum descendensbe** juttatott Lipofundin infúzió az első szignifikáns epehólyag-kontrakciót az 5. percnél okozta (GBE3: középérték 6,9%; -2,4-11,0%) (P<0,05) és itt a 15. percben elért átlagos maximális kontrakció 19,5% (8,3-27,3%) (P<0,001) volt. A **szájon át** adagolt Lipofundin (GBE4) az első szignifikáns epehólyag összehúzódást az 5. percnél érte el, középértéke 8,9% (1,9-21,3%) (P<0,05) és az átlagos maximális kontrakció a 20. percben 30,4% (26,3-36,1%) (P<0,001) volt (**15. ábra**).

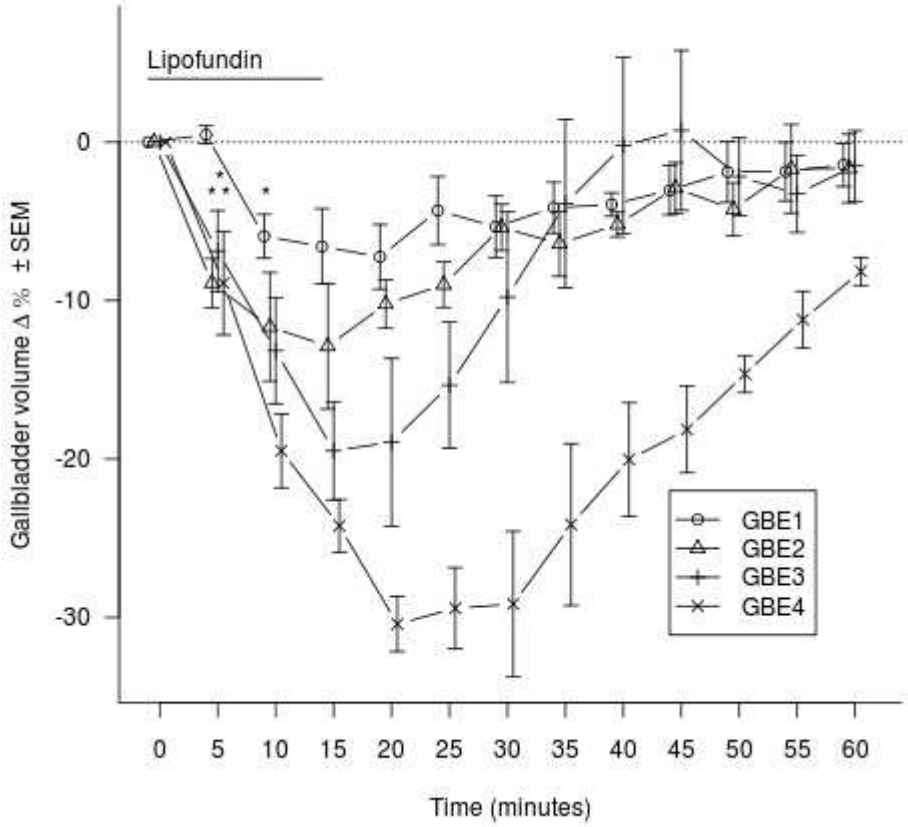

15. ábra. *A különböző anatómiai pozíciókba adagolt Lipofundin (2 ml/kg) epehólyag ürülésre gyakorolt hatása*
A függőleges tengelyen olvasható értékek az öt kutya százalékban kifejezett epehólyag-térfogat változásának középértékei (±SEM) az idő függvényében, 5 perces időközönként mérve. *Jelöli az első szignifikáns összehúzódást az alapértékhez képest az egyes pozíciókban. Szignifikancia szint: P<0,05. GBE1 (o): 20-30 cm mélyen a jejunumba, GBE2 (Δ): duodenojejunalis átmenetbe, GBE3 (+): duodenum descendensbe, GBE4 (x): per os a gyomorba adagolt Lipofundin hatása

A Lipofundin okozta maximális epehólyag-kontrakciók mértéke és időpontja a vizsgált anatómiai pozíciókban különböző volt. Az átlagos maximális kontrakció 9,2% (3,7-13,8%) volt a jejunumban (GBE1), 16,6% (9,3-22,2%) a duodenojejunális átmenetben (GBE2), 26,2% (22,5-29,5%) a duodenum descendensben (GBE3) és 34,3% (28,7-46,4%) a gyomorban (GBE4) az adagolt tápoldat hatására. Nem volt szignifikáns különbség a Lipofundin által kiváltott maximális kontrakciók tekintetében statisztikailag összevetve a jejunum-duodenojejunalis átmenet (GBE1max/GBE2max) és a duodenum descendens-gyomor

(GBE3max/GBE4max) pozícióknál mért adatokat. Ugyanakkor a Lipofundin következtében kialakult maximális összehúzódás mértéke a jejunumban és a duodenojejunalis átmenetben szignifikánsan különbözött a duodenum descendensben és a gyomorban tapasztalt maximális válasz értékektől (**16. ábra**). A fiziológiás sóoldat adagolása alatt (2 ml/kg/perc 60 percen át) nem tapasztaltunk szignifikáns térfogat változást az alap epehólyag-térfogathoz képest.

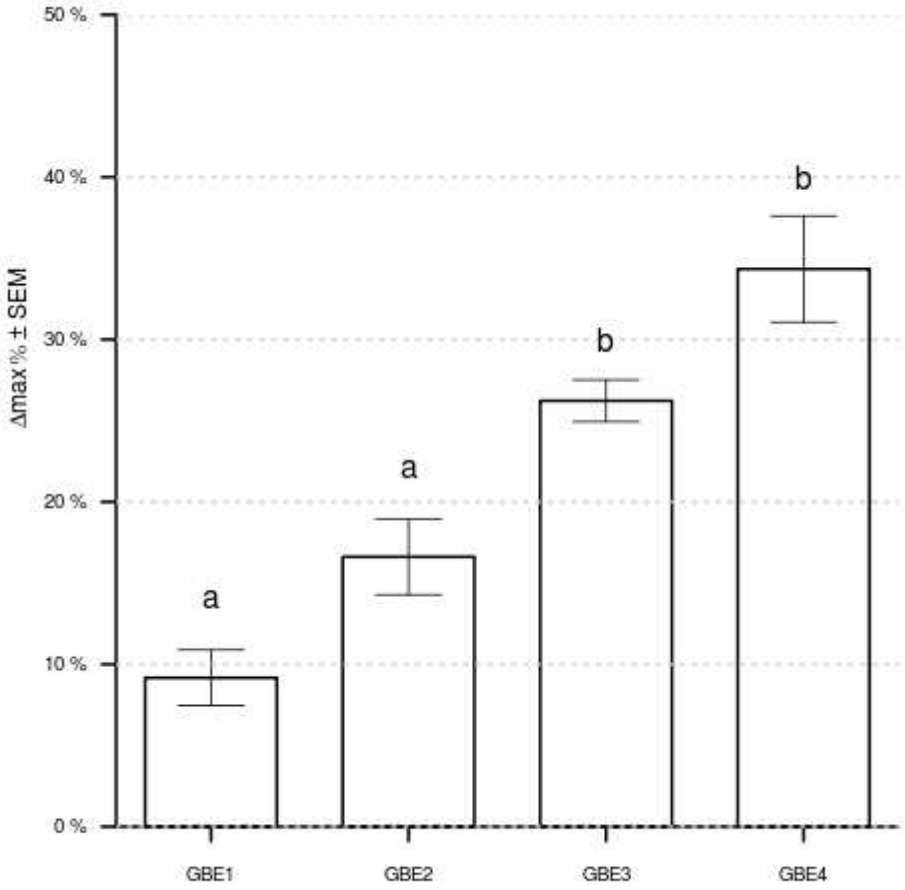

16. ábra. *A Lipofundin által kiváltott maximális epehólyag-kontrakciók százalékos értéke az egyes anatómiai pozíciókban*
A függőleges tengelyen olvasható értékek az öt kutya százalékban kifejezett maximális epehólyag-térfogat változásának középértékei (±SEM) az egyes anatómiai pozíciókban. GBE1: 20-30 cm mélyen a jejunumba, GBE2: duodenojejunalis átmenetbe, GBE3: duodenum descendensbe, GBE4: per os a gyomorba adagolt Lipofundin hatása

2.6. Megbeszélés

A nasojejunalis tápszonda endoszkópos levezetéséhez és gyakorlati alkalmazhatóságának megkönnyítése érdekében szükségünk volt annak meghatározására, hogy az egyes kutyákban milyen hosszan kell bevezetni a tápszondát, hogy az a jejunumban mintegy 20-30 cm mélyen végződjön. Az állatorvosi szakirodalomban pontos adatok nem állnak rendelkezésünkre a kutyák egyes vékonybél szakaszainak (duodenum, jejunum, ileum) hosszára vonatkozóan, csak megközelítő értékek érhetők el. A kutya bélcsövének hossza (vékony és vastagbél) 2,0-5,7 m, melyből a vékonybél átlagosan 1,8-4,8 m, a duodenum 0,2-0,6 m, az éhbél és ileum együtt 1,6-4,2 m, a vastagbél 0,28-0,9 m a rendelkezésre álló adatok alapján (Fehér, 1980). Az anatómiai előkísérletünk során beagle és nem homogén fajtájú kutyák csoportjában vizsgáltuk az egyes vékonybél szakaszok hosszát annak érdekében, hogy a továbbiakban egy matematikai formulával a testtömeg és/vagy a marmagasság alapján meg tudjuk határozni ezeket. Az állatorvos-tudományban ilyen jellegű vizsgálatra nem találtunk irodalmi hivatkozást. Az általunk kapott adatok nagyfokú szórást mutattak mindkét vizsgálati csoportban, mely értékek hozzávetőleg megfeleltek a szakirodalomban olvasott adatoknak (duodenum 0,16-0,63 m, jejunum 1,65-5,47 m). A vékonybél szakaszok hosszát akár a testtömeggel, akár a marmagassággal vetettük össze, jelentős különbség volt a nem homogén és a beagle fajtájú kutyahullák R-négyzet értékei között. Az ileum kivételével az egyes vékonybél szakaszok hossza mind a marmagassággal, mind a testtömeggel szorosabb összefüggést mutatott a nem homogén kutyahullák csoportjában, mint a beagle fajtacsoportban. A nem homogén fajtájú hullákban a duodenum descendens és flexura duodeni caudalis együttes hossza, a duodenum, a jejunum és a vékonybél hossza a testtömeggel és a marmagassággal, a beagle fajtacsoportban pedig a jejunum, az ileum és a vékonybél hossza a marmagassággal korrelált megfelelő mértékben. Az adatok nagymértékű varianciája miatt nem lehetett sem a testtömeg, sem a marmagasság segítségével olyan egyenletet felírni, mellyel az egyes vékonybél szakaszok hossza pontosan megállapítható lenne. Néhány állaton összevetve az élő és post mortem állapotban gyűjtött adatokat azt tapasztaltuk, hogy nincs számottevő, klinikai szempontból releváns mértékű különbség az egyes értékek között. Így a hullákon gyűjtött adatok megfelelnek az élettani viszonyok között mérhető értékeknek. A kis elemszám miatt statisztikai értékelést nem tudtunk végezni.

Bár a kísérletünk során gyűjtött adatok alapján nem sikerült meghatározni az egyes bélszakaszok hosszát leíró matematikai formulát, azonban az endoszkópos beavatkozás során a duodenojejunalis átmenet a lumen felől azonosítható volt. Ezt a flexura duodeni caudalis utáni első flexura alapján sikerült azonosítani. Ezen a ponton megállítva az endoszkópot, annak munkacsatornáján keresztül az alkoholos filccel már említett módon jelölt szonda 20-30 cm-ét továbbvezetve elérhettük a szükséges anatómiai pozíciót. A szonda helyét így több módszerrel is ellenőrizhetjük a kísérleteink során (endoszkóp kontroll, röntgen kontroll). Egy kutyán igazoltuk, hogy az endoszkóppal levezetett nasojejunalis tápszonda helyzete megegyezett a röntgenfilmen, a műtéti körülmények között laparotomiával talált és a boncolás során látható pozícióval. További vizsgálatokra van szükség annak igazolására, hogy az indirekt endoszkópos kontroll önmagában elegendő a jejunalis tápszonda optimálishelyzetének elérésére, és az időigényes, pluszköltséggel és sugárterheléssel járó röntgenvizsgálatokra a gyakorlatban nincsen szükség.

Ahhoz, hogy vizsgálni tudjuk a tápszonda helyeződésének hatását az epeürülésre, szükségünk volt egy infúziós formában elérhető, tápszondán át infúziós pumpával adagolható cholagog készítményre, mely kutyákon biztonsággal alkalmazható. Második előkísérletünk célja a Lipofundin oldat cholagog hatásának vizsgálata volt, amely parenteralis táplálásra alkalmas, törzskönyvezett készítmény, így könnyen adagolható és biztonságos.

Az állatorvosi szakirodalomban néhány tanulmányban már vizsgálták bizonyos készítmények, mint az eritromicin, az intravénás kolecisztokinin, cerulein vagy az etetés epehólyag összehúzó hatását (Traynor et al., 1984; Rothuizen et al., 1990; Finn et al., 1991; Jonderko et al, 1992, 1994; Jonderko és Buéno, 1997; Portincasa et al., 2000; Ramstedt et al., 2008). STERCZER és mtsai (1996; 2000) az intravénás klanobutin és a gyomorszondán adagolt magnézium-szulfát cholagog hatását igazolták kutyában. Az előkísérletünk során a szájon át adagolt Lipofundin infúzió a beadást követő 30-40. percben okozta a legerőteljesebb epehólyag-kontrakciót, melynek mértéke átlagosan 44,2% (35,3-57,6%) volt, amely hasonló a szintetikus kolecisztokinin és a magnézium-szulfát által kiváltott 40% körüli kontrakcióhoz (Sterczer et al., 2000). A Lipofundin oralis adagolása kísérletünkben nem okozott a kutyáknál semmilyen káros mellékhatást (pl. hasmenést, hányást, hasi fájdalmat) az egészséges kísérleti kutyákban. STERCZER és mtsai (2012) egy másik tanulmányban 13 epeúti (2 nem elzáródásos, 11 elzáródásos) megbetegedésben szenvedő kutyának adták szájon át a Lipofundin infúziót az

epeúti elzáródás vizsgálata során, melyet könnyen és biztonságosan alkalmazhatónak találtak. Hasonló okból 7 pancreatitisben szenvedő kutyánál alkalmazták az epeúti elzáródás megállapítása vagy kizárása céljából. A 7-ből 4 beteget tudtak vérlabor vizsgálattal nyomonkövetni a Lipofundin beadását követően a 2-5. napon, és nem találtak amiláz vagy lipáz emelkedést (Sterczer et al. 2012). Vizsgálataink alapján megállapíthatjuk, hogy a kutyáknak szájon át adagolt Lipofundin infúzió cholagog hatása jól mérhető, a készítmény jól tolerálható, hatékony és könnyen alkalmazható. Így a vékonybél különböző anatómiai pozícióiba juttatva – az endoszkóppal behelyezett tápszondán keresztül – alkalmas az epehólyag működésének vizsgálatára.

Az enteralis táplálásnak kulcsszerepe van a kritikus állapotban lévő betegek kezelésében. A jejunalis táplálás a szükséges energiabevitel mellett lehetővé teszi a bélnyálkahártya integritásának és funkciójának megóvását (Lobo et al., 2000; Qin et al., 2002). A hasnyálmirigy-gyulladás kórfejlődésében szerepet játszik a proteolitikus enzimek korai aktivációja, melynek következtében beindul az önemésztés (autodigestio). Ezt a folyamatot elősegítik a gyomorba és a duodenumba jutó táplálék következtében aktiválódó gastropancreaticus és duodenopancreaticus reflexek, valamint a hormonális hatásra fokozódó hasnyálmirigynedv szekréció. Ezek a folyamatok nem aktiválódnak szignifikáns mértékben, ha a táplálékot közvetlenül a jejunumba juttatjuk (Bodoky et al., 1991). Így a pancreatitisben szenvedő betegek gyógykezelésében a jejunalis táplálás egy jó alternatívája a mesterséges táplálásnak a rehabilitáció során. Az endoszkópos módszerrel asszisztált nasojejunalis tápszonda beültetését kutyákban a mi kutatócsoportunk írta le először (Pápa et al., 2009).

Az eleség epehólyagra gyakorolt hatását cephalicus, gastricus, intestinalis és keringési fázisokra osztjuk (Vu et al., 2001). Az epehólyag összehúzódása vagy postprandialismotilitása cholinerg és CCK függő mechanizmusok által irányított kutyákban az emberekhez hasonlóan. A CCK a proximalis béltraktus által termelt hormon, mely az intestinalis fázisban felel az epehólyag összehúzódásáért. A CCK epehólyagra gyakorolt hatását számos szakcikkben megemlítik (Rothuizen et al., 1990; Finn et al., 1991; Schjoldager, 1994). A postprandialis epehólyag-kontrakció fő mediátora a bélben felszabaduló CCK (Scott and Tan, 1993; Schjoldager, 1994). Az epehólyag-kontrakció nem csak a CCK közvetlen simaizom összehúzódást kiváltó hatásának következménye, mert ez a folyamat cholinerg idegi szabályozás alatt is áll (Magee et al., 1984; Hopman et al., 1987). Zsíros eleség fogyasztása

fokozza a CCK felszabadulást és így az epehólyag összehúzódást (Froehlich et al., 1995). A postprandialis epehólyag összehúzódást az epehólyag relaxációja követi a késői postprandialis fázisban. Ebben a folyamatban számos hormon érintett, mint a pancreas polypeptid, neurotenzin és a peptid YY (Walker et al., 1985; Conter et al., 1987 a,b).

STERCZER és mtsai (1996; 2000) kutatásaik során igazolták, hogy kutyákban a különböző cholagogok hatására bekövetkező epehólyag összehúzódást az epehólyag telődése követi, és az epehólyag a maximális kontrakció utáni 60-90. percben éri el az eredeti térfogatát. Számos kutatócsoport igazolta az epehólyag kismértékű (3-17%), spontán összehúzódását az interdigestiv fázisban, éheztetett kutyákban (Ito és Takahasi, 1981; Magee et al., 1984; Matsumoto et al., 1988; Sterczer et al., 1996; 2000).

A szakirodalomban nincs elérhető adat arra vonatkozóan, hogy a gyomor-bélrendszer különböző részeibe adagolt zsíros eleség cholagog hatása milyen mértékben érvényesül. Jelen tanulmányunk célja az volt, hogy a szójaolajat és közepes szénláncú triglicerideket tartalmazó Lipofundin epehólyag összehúzódását kiváltó hatását vizsgáljuk a gyomorba, a duodenum descendensbe, a flexura duodenojejunalisba és 20-30 cm mélyen a jejunumba adagolva. A kísérletünk során kapott eredmények alapján választ kaphatunk arra a kérdésre, hogy milyen mértékben szükséges és elegendő levezetni a tápszondát ahhoz, hogy a CCK felszabadulásának és a cholinerg reflexek aktiválódásának következtében kialakuló epehólyag összehúzódást csökkentsük vagy az összehúzódás mértékét az interdigestiv fázisra jellemző szinten tartsuk. Amennyiben ez lehetséges, úgy feltételezhetően a gastropancreaticus és duodenopancreaticus reflexeket is kikerülhetjük íly módon, azaz a legkisebb epehólyag-kontrakciót kiváltó anatómiai pozíció alkalmas lehet pancreatitisben szenvedő kutyák enteralis táplálására is.

A tápszondán át adagolt Lipofundin átlagosan csak 7,2%-os (3,1-12,7%) maximális epehólyag-kontrakciót okozott 20 perccel az adagolást követően 20-30 cm mélyen a jejunumban. Ez az érték beleesik a korábbi kutatások során tapasztalt 3-17%-os interdigestiv epehólyag összehúzódás mértékébe, így klinikai értelemben nem különbözik a nyugalmi viszonyokra jellemző, interdigestiv fázisra jellemző kontrakció mértékétől. A kísérletes mérési eredményeink alapján megállapíthatjuk, hogy minél proximálisabb pozícióba juttattuk a Lipofundint, annál kifejezettebb epehólyag összehúzódást tapasztaltunk az ultrahangos méréseink során. A duodenojejunalis átmenetnél 12,9% volt az átlagos maximális kontrakció mértéke (-0,9-22,1%) a 15. percben, míg a duodenum descendensben 19,5%-os átlagos maximális kontrakciót mértünk (8,3-27,3%) szintén a 15. percben. A legkifejezettebb

maximális összehúzódást (30,4%; 26,3-36,1%) a szájon át adagolt Lipofundin esetében mértük 20 perccel a beadást követően.

Az első szignifikáns összehúzódás időpontja a jejunumban a beadást követő 10. percben következett be, míg a többi anatómiai pozícióban (duodenojejunalis flexura, duodenum descendens és gyomor) már az 5. percben. Összegezve tehát a proximálisabb stimulus korábbi és intenzívebb epehólyag-kontrakciót eredményezett.

Tanulmányunkban a tápszonda helyét röntgenfelvételek segítségével ellenőriztük, azonban a munkacsoporunk által korábban leírt módszer, mely során a szondát filccel jelöltük, és a duodenojejunalis flexuránál megállítva a szondát 20-30 cm mélyen a jejunumba vezettük (Pápa et al., 2009), itt is jól működött. A klinikai gyakorlatban ez azért kiemelkedően fontos, mert ha az ellenőrző röntgenfelvételek szükségtelenné válnak, akkor csökkenthetjük a betegek altatási idejét, pénzt és időt spórolhatunk, valamint csökkenthetjük a személyzet és a betegek sugárterhelését.

A hasnyálmirigynedv elválasztásának szabályozásában a duodenum központi jelentőséggel bír az itt felszabaduló, elválasztást serkentő CCK és szekretin hormonok miatt és a cholinerg enteropancreaticus reflexek révén (Adler és Beglinger, 1990). A hasnyálmirigynedv-elválasztás szabályozásában a proximalis és distalis béltraktus is szerepet játszik (Layer et al., 1990). Vu és mtsai (1999) is vizsgálták a jejunum proximalis és distalis részébe történő folyamatos enteralis táplálás hasnyálmirigynedv-elválasztásra és epehólyag-kontrakcióra gyakorolt hatását emberben. Eredményeik alapján a proximalis jejunumba való táplálás szignifikánsan fokozta a hasnyálmirigynedv elválasztást az alapszekrécióhoz képest, míg a jejunum distalis részébe történő táplálás során ez nem volt tapasztalható. A CCK, PYY és neurotenzin plazmaszintjében nem volt szignifikáns különbség a distalis és proximalis jejunumszakaszokba való táplálás során. Az epehólyag ürülésének mértékét a bélbe ürülő bilirubin és az epehólyag-térfogat mérésével határozták meg. Vizsgálati eredményeik alapján a bilirubin ürülése és az epehólyag-kontrakció kimutatható volt a distalis jejunalis táplálás során, azonban mértéke szignifikánsan kisebb volt a proximalis jejunumba való tápláláshoz képest. Vizsgálati eredményeiket az enteropancreaticus reflexek csökkent aktivációjával magyarázták. CONTER és mtsai (1987b) kísérletük során igazolták, hogy a PYY képes kiváltani az epehólyag falának relaxációját a CCK injekció által okozott epehólyag-kontrakcióban. TAKÁCS és mtsai szerint (2000) az epehólyag működése főleg a vérplazma CCK szintjétől függ, mely elegendő mértékben szabadul fel a jejunalis táplálás során is, kiváltva az epehólyag-kontrakcióját.

Azonban a CCK hormon termelődését gátló octreotide adása után a jejunalis táplálás már nem váltott ki epehólyag-kontrakciót a vizsgált emberekben.

Az epehólyag-kontrakció – némi késéssel – jó indikátora a hasnyálmirigynedv--nedvelválasztásnak is. A rövidebb idő alatt bekövetkező epehólyag relaxáció tehát éppúgy köszönhető a cholinerg hatás megszűnésének és a csökkenő CCK felszabadulásnak, mint a jejunum distalis részébe és az ileumba érkező étel hatására bekövetkező gátló hormon felszabadulásnak, mely folyamatok eredményeképpen a hasnyálmirigynedv-szekréció nyugalmi állapotba kerül, míg az epehólyag működése az interdigestiv fázisban is mérhető marad. A teljes epehólyag paresis nem is kívánatos, hiszen ez elősegítené az epekő képződést, mint ahogy ez a teljes parenteralis táplálásnál gyakori szövődmény.

BODOKY és mtsai (1991) 12 krónikus hasnyálmirigy-gyulladásban szenvedő embernél igazolták, hogy a hasnyálmirigynedv elválasztás nem különbözött a jejunalis és parenteralis táplálás során. QIN és mtsai (2003) hasonló eredményre jutottak heveny hasnyálmirigy-gyulladásban szenvedő kutyák korai intrajejunalis és teljes parenteralis táplálásának összehasonlítása kapcsán. Emberen vizsgálták a bolusban történő és a folyamatos jejunalis táplálás hasnyálmirigy exocrin funkciójára gyakorolt hatását (Harsányi et al., 1991). A vizsgálatok eredményei alapján a lassú, folyamatos jejunalis táplálás nem serkentette a hasnyálmirigynedv-elválasztást, míg a bolusban történő táplálás igen.

Vizsgálataink során bebizonyosodott, hogy minél mélyebben juttattuk a Lipofundint a gyomor-bél rendszerbe, annál rövidebb ideig tartó és kisebb mértékű epehólyag-kontrakciót tapasztaltunk. Így a jejunalis táplálás alkalmas lehet egyes epeúti megbetegedések (obstrukcióval járó vagy fertőzéses eredetű) kezelése során. A 20-30 cm mélyen a jejunumba adagolt Lipofundin eredményeink alapján csekély mértékű epehólyag összehúzódást okozott, mely alapján feltételezzük, hogy ebben az anatómiai helyzetben a jejunalis tápszonda alkalmas a pancreatitisben szenvedő kutyák mesterséges táplálására is, azonban ennek bizonyítására további klinikai vizsgálatokra van szükség.

2.7. Megállapítások

2.7.1. Anatómiai előtanulmány

1. Különböző méretű és marmagasságú kutyák csoportján és a beagle fajtájú kutyahullák csoportján belül is az egyes vékonybél szakaszok hossza nagymértékű varienciát mutat.
2. A vékonybél szakaszok hosszát akár a testtömeggel, akár a marmagassággal vetettük össze, jelentős különbség volt a nem homogén és a beagle fajtájú kutyahullák R-négyzet értékei között. Az ileum kivételével az egyes vékonybél szakaszok hossza mind a marmagassággal, mind a testtömeggel szorosabb összefüggést mutat a nem homogén kutyahullák csoportjában, mint a beagle fajtacsoportban.
3. A nem homogén fajtájú hullákban a duodenum descendens és flexura duodeni caudalis együttes hossza, a duodenum hossza, a jejunum hossza és a vékonybél hossza jól korrelál mind a testtömeggel, mind a marmagassággal.
4. A beagle fajtájú hullákban a jejunum, ileum és a vékonybél hossza korrelált megfelelő mértékben a marmagassággal.
5. Az adatok nagymértékú varianciája miatt nem lehet sem a testtömeg, sem a marmagasság ismeretében olyan egyenletet felírni, mellyel az egyes vékonybél szakaszok hossza pontosan megállapítható lenne.
6. Az élő és post mortem állapotban mért vékonybél szakaszok hossza között számottevő különbéget nem tapasztaltunk, habár a kis elemszám miatt ennek statisztikai módszerekkel való igazolására nem volt lehetőségünk.
7. Egy állaton igazoltuk, hogy az endoszkóppal levezetett nasojejunalis tápszonda helyzete megegyezett a röntgenfilmen, a műtéti körülmények között laparotómiával talált és a boncolás során látható pozícióval.

2.7.2. Lipofundin epehólyagra gyakorolt hatása

1. A szájon át adagolható Lipofundin infúzió epehólyag-kontrakciót okozó hatása jól mérhető.
2. A Lipofundin jól tolerálható, hatékony, könnyen alkalmazható cholagog készítmény.
3. A Lipofundin infúzió alkalmas az enteralis tápszonda helyeződésének és epehólyag-kontrakcióra gyakorolt hatásának vizsgálatára.

2.7.3. Az endoszkóppal levezetett enteralis tápszonda és a tápadagolás helyeződésének hatása a kutyák epehólyag működésére

1. Minél mélyebbre juttatjuk a Lipofundin infúziót a gyomor-vékonybélbe, annál kisebb mértékű és rövidebb ideig tartó epehólyag-kontrakciót kapunk.
2. Heveny hasnyálmirigy-gyulladás kezelésében a 20-30 cm mélyen a jejunumba vezetett tápszonda alkalmazása hasznos lehet, ennek alátámasztására további klinikai adatokra van szükség.

3. Az endoszkópia diagnosztikai szerepe a kutyák gyomorbetegségeinek kórjelzésében

3.1. Irodalmi áttekintés

3.1.1. A kutyák gyomrának funkcionális anatómiája, szövettana és élettana

3.1.1.1. Funkcionális anatómia

A kutyák együregű, egyszerű gyomra anatómiai és funkcionális szempontból öt különböző részből áll, melyek a cardia, a fundus, a corpus, az antrum és a pylorus (**17. ábra**). A fundus és a corpus tágulékonyságuk révén a felvett táplálék tárolásáért, míg az antrum a táplálék aprításáért felel. A cardia, mint alsó oesophagealis sphincter, megakadályozza a savas karakterű gyomortartalom visszaáramlását a nyelőcsőbe (gastro-oesophagealis reflux), emellett a nyelésben van szerepe, míg a pylorus a gyomortartalom duodenumba való jutását szabályozza, szűrőfunkciót lát el (DeNovo, 2003).

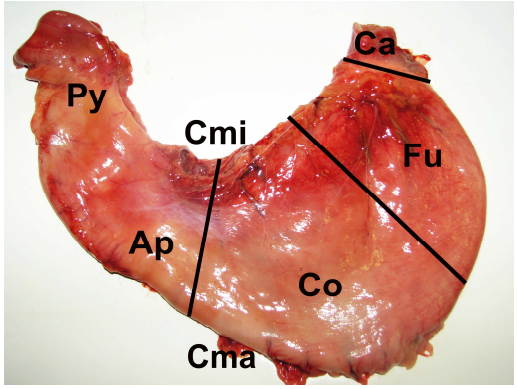

17. ábra. *A gyomor anatómiai és funkcionális régiói kutyában*
Ca – cardia; Fu – fundus ventriculi; Co – corpus ventriculi; Ap – antrum pyloricum; Py – pylorus; Cmi – curvatura minor; Cma – curvatura major

3.1.1.2. Szövettani áttekintés

A gyomorfal rétegei a tunica mucosa, t. submucosa, t. muscularis, t. serosa. A mucosa felülete hengerhámsejtekkel borított, melyek nyálkát és hidrogén-karbonátot termelnek, a lamina propria rétegét, mely mirigyeket tartalmaz, a muscularis mucosae réteg határolja. A

nyálkahártya a cardiában és a pylorusban vékonyabb és kevesebb mirigyet tartalmaz, mint a fundusi és corpusi területeken.

A propria mirigyek a cardiában nyálkát és pepszinogént, a fundusi és corpusi régió parietalis sejtjei hidrogén-kloridot, pepszinogént és intrinsic faktort, fősejtjei pepszinogént, a gyomormirigyek nyaki részét borító hámsejtek („mucous cells”) pedig nyálkát, pepszinogént és gasztrikus lipázt termelnek. Az antrum tájéki gyomormirigyek a nyálkán és pepszinogénen kívül gasztrint termelnek (G sejtek), mely a gyomorsav elválasztás szabályozásában játszik szerepet. A propria mirigyek epithelsejtjei között hisztamin termelő sejtek („enterochromaffin-like” sejtek), szomatosztatint termelő D-sejtek és ghrelin termelő endokrin sejtek is találhatók (**4. táblázat**) (DeNovo, 2003; Simpson, 2013; Washabau, 2013).

4. táblázat. *A gyomornyálkahártya szekréciós sejtjei, előfordulásuk, szekrétumaik és ezek funkciói*
Fu – fundus ventriculi; Co – corpus ventriculi; Ap – antrum pyloricum

Sejttípus	Régió	Szekrétum	Funkció
Felszíni epithelsejt	Mindenhol	Hidrogén-karbonát	H^+ semlegesítése
		Prosztanoidok	Nyálkahártya védelem
Parietalis sejt	Fu, Co	H^+	Pepszinogén aktiválás
		Intrinsic faktor	B12 vitamin kötése
Fősejt	Fu, Co	Pepszinogén	Fehérjeemésztés
Nyálkatermelő felszíni és nyaki sejtek	Mindenhol	Glükoproteinek	Nyálkahártya védelem
		Pepszinogén	Fehérjeemésztés
		Gasztrikus lipáz	Zsíremésztés
Endokrin sejtek	Ap	Gasztrin	H^+ elválasztás fokozása
	Ap	Ghrelin	Étvágygerjesztő hatás
	Fu, Co, Ap	Szomatosztatin	Gasztrin és hisztamin felszabadulás csökkentése
Enterochromaffin-szerű sejt	Fu, Co	Hisztamin	H^+ elválasztás fokozása

3.1.1.3. A gyomorműködés élettani alapjai

Élettani szempontból a gyomor kétkomponensű szervként működik. A proximalis részére (cardia, fundus, corpus felső egyharmada) a lassú, tónusos, míg a distalis részére (corpus alsó kétharmada és az antrum) a fázisos, lefűző összehúzódások jellemzők. A nyelés során a cardia elernyed és a gyomorfal a fundusi és corpusi „stretch receptor”-oknak köszönhetően elernyed. Így számottevő mennyiségű táplálék felvétele sem jár jelentős intragastricus

nyomásemelkedéssel. A gyomor distalis részének perisztaltikus mozgása szabályozza a táplálék duodenumba ürülését. A gyomor a koplalási fázisban általában üres, leszámítva a lenyelt nyálat, a nyálkahártya által termelt nyálkát és a levált, elhalt hámsejteket, valamint a visszamaradt, emésztetlen táplálékrészeket vagy egyéb tartalmat (bezoár, idegentest). Ennek a tartalomnak a továbbításáért kutyában is a „migrating motility complex”-nek nevezett mechanizmus felel, melynek szabályozásában a motilin hormon játszik szerepet. A gyomor ürülését számos tényező befolyásolja. Ezek közé tartozik a gyomor és duodenum közötti nyomáskülönbség, a táplálék víztartalma (a folyékony tartalom gyorsabban ürül), a táplálék kémiai összetétele (leggyorsabban a szénhidrát dús, majd a magas fehérje tartalmú és leglassabban a magas zsírtartalmú táplálék ürül), a pH (az erősen savas és lúgos karakterű eleség lassabban ürül), az ozmolaritás (emelkedésével a gyomorürülési idő nő) és a táplálék hőmérséklete. A zsírsavak és triptofán hatására felszabaduló CCK az egyik faktor, mely lassítja a gyomorürülést. A duodenum, jejunum és ileum nyálkahártyájában lévő receptorok zsírsavak, triptofán, magas ozmolaritás és savas pH hatására aktiválódnak és feedback mechanizmus révén lassítják a gyomorürülést. A gyomorfal feszülése egy CCK és gasztrin mediált gastrocolicus reflex során fokozza a colon motilitását (Simpson, 2013; Washabau, 2013).

A parietalis sejtek sósav elválasztásának fiziológiás ingere a gyomorfal feszülése és a táplálék fehérjéi, peptidjei. A folyamat idegi (acetil-kolin), endokrin (gasztrin) és parakrin (hisztamin, szomatosztatin, prosztaglandinok, adenozin) szabályozás alatt áll. A gyomorsav elválasztásnak négy fázisát különítjük el. A *basalis* fázis alapszekréciója és a „migrating motility complex” segít a gyomorflóra regulációjában, a *cephalicus* fázisban a gyomorsav elválasztás szenzoros ingerek (hallás, látás, szaglás), valamint a rágás és nyelés hatására indul meg a bolygóideg hatására. A n. vagus postganglionalis neuronjai direkt (acetil-kolin által) és indirekt („gastrin-releasing peptide” hatására kialakuló antralis gasztrin felszabadulás) módon serkentik a parietalis sejtek H^+ elválasztását. Ez a fázis teszi ki a teljes elválasztott mennyiség 20-30%-át. A *gastricus* fázis során (az elválasztott mennyiségnek 50-60%-a) a gyomorfal felszülése következtében a vagus postganglionalis rostjai a fent említett folyamatok révén, valamint az antrum feszülése egy helyi reflex mechanizmusnak (acetil-kolin mediált gasztrin felszabadulásnak) köszönhetően indukálja a parietalis sejtek sósav elválasztását. Emellett a táplálék aminosav molekulái és kisebb peptidjei az antrumban serkentik a gasztrin elválasztást. Az *intestinalis* fázis (a teljes szekretált mennyiség 10%-a) szabályozásában a duodenumba jutó aminosavak játszanak szerepet (Washabau, 2013).

A parietalis sejteken a gasztrin CCK_B és az acetil-kolin muszkarin típusú receptorokhoz kötődve foszfolipáz C, inozitol-trifoszfát (IP_3), diacil-glicerol (DAG), kalciumion (Ca^{2+}) jelrendszeren (szignál transzdukción) keresztül aktiválja az apicalis ATPázt, azaz a H^+ elválasztást. Ezzel párhuzamosan az enterokromaffin sejtekből felszabaduló hisztamin H_2-receptorokhoz kötődve adenilát-cikláz, ciklikus-adenozil-monofoszfát (cAMP), protein kináz szignál transzdukció útján aktiválja a H^+- K^+-ATPázt. Amennyiben a pH a gyomor üregében 3 alá süllyed, a felszabaduló szomatosztatin negatív feedback mechanizmus révén csökkenti a gasztrin, hisztamin és sósav elválasztást. A szomatosztatin, prosztaglandinok, és adenozin parakrin savtermelés gátló hatása cAMP gátláson keresztül következik be (Washabau, 2013).

A fősejtek és a nyálkatermelő sejtek a cephalicus és gastricus fázisban pepszinogént is termelnek, mely a gyomorsav hatására 1-2-es pH-n aktív pepszinné alakul, mely az aromás aminosavakat (fenil-alanin, triptofán, tirozin) tartalmazó peptidek hidrolízisében játszik szerepet, és pH> 5 esetén denaturálódik. A parietalis sejtek által elválasztott intrinsic faktor a kobalamin (B_{12} vitamin) ileumban történő felszívódásában játszik szerepet. Az intrinsic faktort a ccpancreas ductalis epithelsejtjei is képesek szintetizálni kutyában. A gyomor endokrin funkciója a gasztrin termelés mellett a ghrelin elválasztásban is megnyilvánul. Az éhezés hatására fokozódó ghrelin elválasztása gyomor-hypothalamus-agyalapi mirigy tengelyen keresztül fokozza a növekedési hormon elválasztást, a növekedést, az étvágyat, így a leptinnel egyensúlyban biztosítják a kondíció perifériás szabályozását (Washabau, 2013).

3.1.2. A gyomornyálkahártya védekező mechanizmusai és a tight junction sejtkapcsoló struktúra

A gyomornyálkahártya épségéért egy összerendezett védekező mechanizmus felel: az epithelsejtek által kiválasztott nyálka- és hidrogén-karbonát réteg (mechanikai és elektrokémiai védelem), az epithelsejtek közötti szoros kapcsolat, a tight junction sejtkapcsoló struktúra (a víz és az ionok diffúziójának megakadályozása a nyálkahártyába), az epithelsejtek gyors megújulási képessége (regenerációja), a nyálkahártya megfelelő vérellátása (oxigén- és tápanyagellátás) és a gyomornyálkahártya által kiválasztott prosztaglandin E (hidrogén-karbonát szekréció fokozása, vérellátás szabályozása, epithelsejtek regenerációs képességének fokozása, savtermelés akadályozása) (DeNovo, 2003). A tight junction (TJ) sejtkapcsoló struktúrák befolyásolják a paracellularis permeabilitást és szelektív barriert képeznek a lipidek és fehérjék számára (Furuse et al., 1998). A TJ struktúrákat különböző fehérjék építik fel,

melyek két csoportba oszthatók. A claudinok, occludinok és a junctionalis adhesiós molekulák alkotják az integráns membránfehérjék csoportját, melyeket a perifériás membránfehérjék (zonula occludens és afadin) kapcsolnak a sejtvázalkotó elemekhez.

A claudinmolekulák az epithel-, a mesothel-, az endothel- és a perineuralis epitheloid sejtek által expresszált 17-27 kDa molekulatömegű TJ-fehérjék, amelyek szerepet játszanak a víz és a vízoldékony anyagok paracellularis transzportjában, valamint más sejtek transzmigrációjában (Tsukita és Furuse, 2000; Tsukita et al., 2001). A claudinmolekulák családja 23 transzmembrán fehérjéből áll (Morin, 2005), és az epithelio-mesenchymalis átalakulásban, valamint a tumorprogresszióban betöltött szerepüket számos humán és állatorvosi tanulmányban igazolták (Jakab et al., 2010a,b; 2011a,b; 2012; Sakamoto, 2010; Jung et al., 2011). Minden egyes szövettípusnak sajátos claudin expressziója van, mely megváltozik számos emberi és állati eredetű daganatban. Ez a változás lehet fokozódó és csökkent expresszió, mely az egyes daganatokra nézve kifejezetten specifikus (**5. táblázat**), így a claudinok hasznos molekuláris markerei a tumorgenesisnek. Habár az expresszióváltozás pontos szerepe a daganatképződésben a mai napig tisztázatlan, nyilvánvaló okokból ez a folyamat a kutatások középpontjában áll, és ígéretes a daganatképződés korai diagnosztikája és gyógykezelése szempontjából.

5. táblázat. *Egyes claudinok expressziójának változása a különböző állati és emberi eredetű daganatokban*

Daganat típusa	Faj	Claudin	Expresszió változása	Irodalmi hivatkozás
Circumanalis mirigy epithelioma és differenciálatlan carcinoma	kutya	1	Csökkent	Jakab et al. 2010a
Emlőcarcinoma	ember	1	Csökkent	Kramer et al. 2000
Emlőcarcinoma	ember	7	Csökkent	Kominsky et al. 2003
Emlőcarcinoma	ember	1; 3; 4	Változó	Tokes et al. 2005
Emlőcarcinoma	ember	3; 4	Fokozott	Kominsky et al. 2004
Emlőcarcinoma és Paget-kór	ember	2; 3; 4; 5	Változó	Soini 2004
Emlődaganat	kutya	1; 2; 5; 7	Csökkent	Jakab et al. 2008
Fej és nyaki régió laphámrák	ember	7	Csökkent	Al Moustafa et al. 2002
Gyomorrák	ember	1	Fokozott	Wu et al. 2008
Gyomorrák	ember	2	Fokozott	Song et al. 2008
Gyomorrák	ember	3	Csökkent	Okugawa et al. 2012

Gyomorrák	ember	4	Csökkent	Lee et al. 2005
Gyomorrák	ember	4	Fokozott	Zhu et al. 2013
Gyomorrák	ember	6; 7; 9	Fokozott	Zavala-Zendejas et al. 2011
Gyomorrák	ember	18	Csökkent	Yasui et al. 2009
Hasnyálmirigyrák	ember	4	Fokozott	Gress et al. 1996 Michl et al. 2001 Nichols et al. 2004 Sato et al. 2004 Terris et al. 2002
Hepatocellularis carcinoma	ember	10	Fokozott	Cheung et al. 2005
Hepatocellularis carcinoma	egér	7	Fokozott	Borlak et al. 2005
Laphámrák	ember	1; 7	Fokozott	Morita et al. 2004
Nyelőcső adenocarcinoma	ember	2; 3	Fokozott	Győrffy 2009
Papillaris pajzsmirigy-carcinoma	ember	10	Fokozott	Aldred et al. 2004
Petefészekrák	ember	3	Fokozott	Hough et al. 2000 Lu et al. 2004 Santin et al. 2004 Heinzelmann-Schwarz et al. 2004
Petefészekrák	ember	4	Fokozott	Hough et al. 2000 Hibbs et al. 2004 Santin et al. 2004
Petefészekrák	ember	16	Fokozott	Rangel et al. 2003
Prosztatarák	ember	3; 4	Fokozott	Long et al. 2001
Vastagbélrák	ember	1	Változó	Resnick et al. 2005

3.1.3. Az endoszkópia és a kórszövettani vizsgálatok szerepe kutyák gyomorbetegségeinek diagnosztikájában

A kutyák gyakoribb gyomorbetegségei a heveny és az idült gyomorgyulladás, a gyomorcsavarodás, a gyomorfekély, az elhúzódó gyomorürülés, a motilitászavar és a gyomordaganat (Simpson, 2010). A gyomorbetegségek megállapításában a rutin diagnosztikai eljárások (a fizikális vizsgálat, a vér laboratóriumi vizsgálata, a bélsár bakteriológiai és parazitológiai vizsgálata, a hasi ultrahangvizsgálat) mellett kiemelkedő jelentősége van a gyomortükrözésnek (gasztroszkópia), amely – a nyálkahártya direkt megtekintése mellett – egyidejűleg lehetővé teszi a kórisme felállításához nélkülözhetetlen biopsziás mintavételt és a gyomornyálkahártya kórszövettani, ill. immunhisztokémiai vizsgálatát. A gyomornyálkahártyából származó, megfelelő minőségű endoszkópos biopsziás minta egy bioptátumban tartalmazza a nyálkahártya epithel és a lamina propria réteg mellett a muscularis

mucosae réteget is (Willard et al., 2008), ezáltal lehetővé válik a gyulladásos, a degeneratív, a kimaródásos, a fekélyes, a vérzéses, a proliferatív és az egyes, intramuralis benignus és malignus daganatos, valamint praeneoplasiás gyomorelváltozások pontos megállapítása. Sokszor a rutinszerűen alkalmazott kórszövettani festési eljárások mellett immunhisztokémiai vizsgálatok elvégzésére is szükség van a kórfolyamat tisztázása érdekében.

A gyomor-bélcsatornából származó szövettani minták kiértékelése nagy segítséget nyújthat a gyomor- és bélgyulladások osztályozásában, illetve a gyulladás súlyosságának megítélésében. Több tanulmány vizsgálta az összefüggéseket a klinikai tünetek, az elváltozások típusa, súlyossága és egyes biokémiai paraméterek között. A legtöbb esetben nem sikerült összefüggéseket kimutatni (Craven et al., 2004; Allenspach et al., 2007; García-Sancho et al., 2007; Schreiner et al., 2008). JERGENS és mtsai a kutyák bélnyálkahártyájának kórszövettani elváltozása és a klinikai tünetek súlyossága között jelentős összefüggéseket találtak. A klinikai tünetek súlyosságát a „canine inflammatory bowel disease activity index" (CIBDAI, azaz a kutyák idiopathicus gyulladásos bélbetegségének aktivitás indexe) segítségével jellemezték (Jergens et al., 2003). MÜNSTER és mtsai azonban nem tudták ugyanezt az összefüggést bizonyítani (Münster, 2006). Egy, 10 beteg kutyát és 8 egészséges kontrollt vizsgáló, tanulmány (Zentek et al., 2002) a beteg állatok esetében lényegesen többféle szövettani elváltozást talált, mint a kontroll egyedek esetében, míg egy másik tanulmány 13 tüneteket mutató és 14 egészséges kontroll állatot vizsgálva, semmilyen különbséget nem tapasztalt a plasmasejtek számában (Stonehewer et al., 1998). Tekintettel a klinikai tünetek, a kórszövettani elváltozások, a vér biokémiai mutatók és a gyógykezelésre adott válasz közötti ellentmondásos eredményekre (Stonehewer et al., 1998; Strauss-Ayali et al., 1999), a kórszövettani értékelést egységesíteni kellett. Ezt a következtetést megerősítette az a tény, hogy ugyanazon 14 metszet értékelésekor 5 különböző patológus diagnózisa jelentősen eltért egymástól (Willard et al., 2002). A kutyák fehérjevesztéses enteropathiája esetén a kórkép megítélésében a hypoalbuminaemia nagy jelentőséggel bír (Craven et al., 2004; Allenspach et al., 2007), habár egyes tanulmányok nem támasztják alá ezt a feltevést (Rodríguez-Franco et al., 1999; Münster et al., 2006). A kórszövettani elváltozások közül a lymphangiectasia, illetve a súlyos foveolaris epithelsérülés összefüggésbe hozható a fehérjevesztéses enteropathiával (Littman et al., 2000; Willard et al., 2000; 2003; Murphy et al., 2003).

A WSAVA Gastrointestinal Standardization Group ajánlásában a kutyák és macskák gyomorának két anatómiai tájékát vizsgálták: a corpus ventriculit és az antrum pyloricumot. Az

egyes morfológiai elváltozások és a gyulladásos sejtes infiltráció értékelése 4 fokozatú skálán történt: normál, enyhe, közepes, súlyos. Egyértelműen meghatározták az egyes elváltozásokat, illetve azok mértékét számszerűsíthető kritériumokhoz kötötték. Az eljárást hematoxilin-eozin festéssel készült, 40-szeres nagyítással vizsgált kórszövettani metszetekre dolgozták ki (Day et al., 2008). A standard mellett elkészítettek egy űrlapot, mely megkönnyíti a gyomorból vett minták kiértékelését. A formulán feljegyezhető a bíráló patológus neve, a minta azonosítószáma, a szöveti minták száma a tárgylemezen, az endoszkóppal vett bioptátumok minősége, a kórszövettani vizsgálat szempontjai és az értékelés (**18. ábra**).

WILLARD és mtsai az ajánlás kidolgozásával párhuzamosan rámutattak az endoszkópos bioptátumok minőségének fontosságára, és statisztikailag igazolták az egyes elváltozások kimutathatóságának érzékenységét is. A gyomorbioptátumokat ezért „nem megfelelő” (csak a nyálkahártya felületes vagy a mély rétegét tartalmazó minták), „felületes” (epithelsejtek rétegét és a lamina propria egy részét tartalmazó minták) és „megfelelő” (a nyálkahártyát teljes mértékben tartalmazza a muscularis mucosae rétegig, ez utóbbival együtt, vagy e nélkül) kategóriákba sorolták. Ugyanebben a tanulmányban igazolták, hogy kutyák esetében elegendő a gyomorból 7, macskáknál 6 megfelelő minőségű mintát venni, hogy igazoljuk az egyes gyulladásos elváltozásokat (Willard et al., 2008).

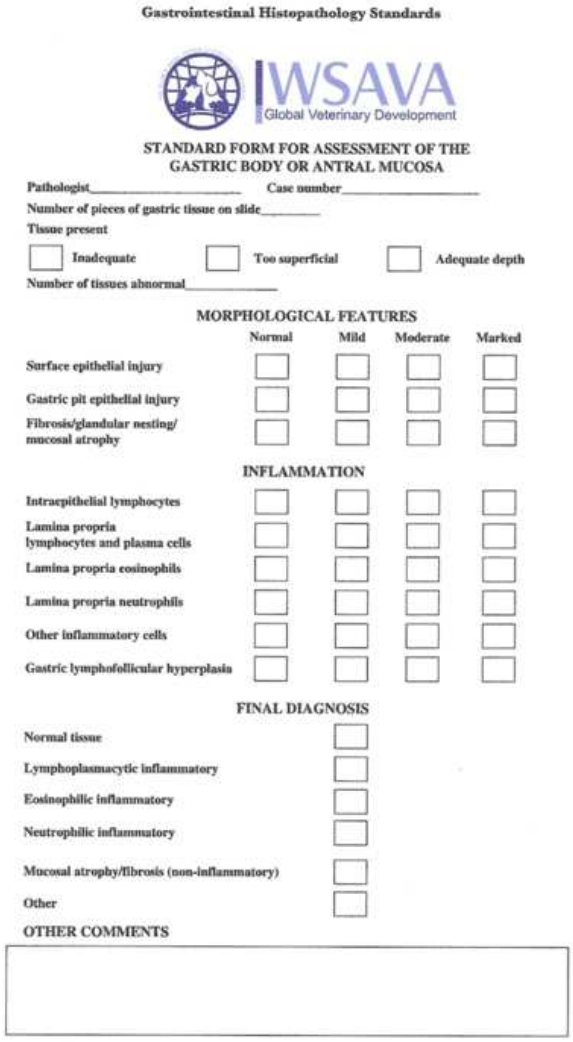

Gastrointestinal Histopathology Standards

IWSAVA Global Veterinary Development

STANDARD FORM FOR ASSESSMENT OF THE GASTRIC BODY OR ANTRAL MUCOSA

Pathologist_____ Case number_____

Number of pieces of gastric tissue on slide_____

Tissue present

☐ Inadequate ☐ Too superficial ☐ Adequate depth

Number of tissues abnormal_____

MORPHOLOGICAL FEATURES

	Normal	Mild	Moderate	Marked
Surface epithelial injury	☐	☐	☐	☐
Gastric pit epithelial injury	☐	☐	☐	☐
Fibrosis/glandular nesting/ mucosal atrophy	☐	☐	☐	☐

INFLAMMATION

Intraepithelial lymphocytes	☐	☐	☐	☐
Lamina propria lymphocytes and plasma cells	☐	☐	☐	☐
Lamina propria eosinophils	☐	☐	☐	☐
Lamina propria neutrophils	☐	☐	☐	☐
Other inflammatory cells	☐	☐	☐	☐
Gastric lymphofollicular hyperplasia	☐	☐	☐	☐

FINAL DIAGNOSIS

Normal tissue	☐
Lymphoplasmacytic inflammatory	☐
Eosinophilic inflammatory	☐
Neutrophilic inflammatory	☐
Mucosal atrophy/fibrosis (non-inflammatory)	☐
Other	☐

OTHER COMMENTS

18. ábra. *A WSAVA ajánlása a gyomorbiopsziák kórszövettani értékeléséhez (Day et al., 2008)*

A kutyák gyomorgyulladásaival kapcsolatban gyakran felmerül a kérdés, hogy a Helicobacter-szerű baktériumokkal (Gastric Helicobacter-like Organisms - GHLO) való fertőzöttség milyen hatással van a beteg általános állapotára és a gyomornyálkahártya kórszövettani elváltozásaira. A Helicobacteriumok spirális, hajlított pálca, esetleg coccoid alakú baktériumok, melyek a gyomormirigyekben, a gyomor epithelsejtjeiben és a gyomornyálkában fordulnak elő. Fénymikroszkóppal a különböző Helicobacteriumok nem különíthetőek el egymástól, egységesen 5-12 µm hosszú spirális képletként jelennek meg (Fox

és Lee, 1997). Régóta ismeretes a GHLO előfordulása kutyák gyomrában, de szerepük az egyes emésztőszervi kórképekben vitatott (Bizzozero, 1893; Weber et al., 1958; Otto et al., 1994; Hermanns et al., 1995; Hänninen et al., 1996; Happonen et al., 1996; Szeredi és Molnár, 1998; Fodor et al., 1999).

Jelenlegi ismereteink nem elegendőek a GHLO pontos szerepének megítéléséhez a kutyák gyomorgyulladásaival kapcsolatban. GHLO-fertőzöttség esetén általában változó mértékű lymphocytás-plasmasejtes gyulladást tapasztalható (Happonen et al., 1996; Neiger et al., 1999). Különböző Helicobacter fajok megtalálhatók mind egészséges, mind pedig gyomorgyulladás tüneteit mutató kutyákban is, tehát a fertőzöttség nem minden esetben jár együtt megbetegedéssel (Otto et al., 1994; Hermanns et al., 1995; Happonen et al., 1996; Neiger et al., 1999). Valószínűsíthető azonban, hogy a gyomormirigyek elváltozása összefüggésbe hozható a GHLO-fertőzöttséggel (Weber et al., 1958; Hänninen et al., 1996). A fertőzött egyedekben általában immunválasz alakul ki, amely a gyomornyálkahártya lymphoid hyperplasiájához (Otto et al., 1994; Hermanns et al., 1995) és specifikus ellenanyag termeléshez vezet (Szeredi és Molnár, 1998; Strauss-Ayali et al., 1999). Kutyák esetében nincs összefüggés a gyomor szekretoros funkciójának zavara és a GHLO-fertőzöttség között (Simpson et al., 2000). Egyes Helicobacterium-fajok patogenitása között kétségtelen különbség van (Radin et al., 1990; Lee et al., 1992). GHLO pozitivitás esetén az antimikrobiális terápia szükségessége még nem teljesen tisztázott (Simpson et al., 2000).

3.2. Célkitűzés

3.2.1. Kutyák endoszkópos módszerrel vett gyomorbioptátumainak retrospektív vizsgálata

Vizsgálatunk célja egyrészt a feldolgozott endoszkópos biopsziás minták kiértékelése mellett egy új, nemzetközi standard (Day et al., 2008) hazai gyakorlatba való átültetése és új szempontokkal (GHLO és a gyomor fundusi régiójának vizsgálatával) való kiegészítése. Másrészt összefüggéseket keresünk a vizsgált kutyák gyomorbioptátumainak kórszövettani eltérései és a klinikai vonatkozások között.

A szövettani elemzés eredményei és a klinikai vonatkozások statisztikai értékelése során a következő kérdésekre keressük a választ:

- Van-e összefüggés a betegek kora és a gyulladásos elváltozások vagy a GHLO-fertőzöttség súlyossága között?
- A betegek neme összefüggésben van-e a gyulladásos elváltozások vagy a GHLO-fertőzöttség súlyosságával?
- A gyulladásos szövettani elváltozások súlyossága összefüggésben van-e az alkalmazott kezelés fokozataival?
- A GHLO pozitivitás mértéke arányos-e a gyulladásos elváltozások súlyosságával?
- A GHLO pozitivitás mértéke arányos-e a kezelés fokozataival?

3.2.2. Egészséges, lymphocytás gyomorgyulladásban és gyomor adenocarcinomában szenvedő kutyák necropsiás és endoszkópos módszerrel vett gyomormintáinak immunhisztokémiai vizsgálata claudin-1, -2, -3, -4, -5, -6, -7, -8, -10 és -18 markerekkel

Az immunhisztokémiai vizsgálataink során a következő kérdésekre keressük a választ:

- Milyen az egészséges kutyák gyomrának claudin rajzolata?
- A lymphocytás gyomorgyulladás kialakulásában szerepet játszik-e egy claudinexpresszió-változás okozta gyomornyálkahártya-permeabilitás fokozódás?
- Változik-e a claudin expresszió a kutyák gyomor adenocarcinomájában az egészséges állapothoz képest, mely korai markere lehet a tumorgenezisnek?

3.3. Kutyák endoszkópos módszerrel vett gyomorbioptátumainak retrospektív vizsgálata

3.3.1. Anyag és módszer

Tanulmányunkban a SZIE ÁOTK Kisállatkórházának Endoszkóp Laborjába 2007. január és 2010. december között hányás tünetei miatt gyomortükrözésre érkezett kutyák endoszkópos módszerrel vett gyomorbioptátumainak összefoglaló értékelését végeztük el. A betegek részben az egyetemi klinikákról, másrészt magán-állatorvosoktól érkeztek a gasztroszkópos vizsgálatra. Az említett időszakban összesen 81 kutyából 87 mintavétel történt. A vizsgálatból kizártuk a

daganatos betegeket, valamint azokat a mintákat, amelyeket csupán a nyálkahártya legfelületesebb részéből nyertünk. Így összesen 60 kutyából származó 66 minta retrospektív vizsgálatára került sor.

3.3.1.1. Mintavétel

A gasztroszkópiára érkező betegek 12 órás koplaltatás után kerültek vizsgálatra, amely narkózisban történt. Premedikáció céljából vénakanülön keresztül diazepamot (Seduxen inj., Richter Gedeon Nyrt., Budapest, Magyarország) (0.5 mg/kg iv.) és medetomidint (Domitor inj. A.U.V., Pfizer Animal Health S.A., Louvain-la-Neuve, Belgium) (10 µg/kg, iv.), majd propofolt (Diprivan 1% w/v, Astra Zeneca, Canada Inc., Mississauga) (2-4 mg/kg, iv.) adagoltunk. A narkózis fenntartása 2,5-3,0 V/V%-os izoflurán-oxigén elegy (Isofluran CP, CP-Pharma, Burgdorf, Németország) mandzsettás endotrachealis tubuson keresztüli lélegeztetésével történt. Az endoszkópos vizsgálathoz Karl Storz 60914 PKS típusú (Karl Storz Company, Tuttlingen, Németország) 9,8 mm külső átmérőjű, 140 cm hosszú, 2,8 mm átmérőjű munkacsatornával rendelkező flexibilis videoendoszkópot alkalmaztunk. A biopsziás mintavételre MediGlobe GBF-21-23-180 típusú ,180 cm hosszú, 2,3 mm átmérőjű biopsziás fogót használtunk (**19.** és **20. ábra**).

A gasztroszkópos vizsgálat során a kutyák gyomrából biopsziás fogóval anatómiai régiónként (fundus, corpus ventriculi, antrum pyloricum), minimum 3-3 bioptátumot vettünk (**17. ábra**). A mintákat 8%-os pufferolt formaldehid oldatba helyeztük és jelöltük.



19. ábra. *Flexibilis állatorvosi videógasztroszkóp*
A csatlakozó vezeték (fehér nyilak), a markolat (fekete nyíl) és a 9,8 mm átmérőjű, 140 cm hosszú szonda (fekete nyílhegyek) (A). Ugyanennek a gasztroszkópnak a markolata (vastag nyíl) az irányító gombokkal (fehér nyílhegy) és a munkacsatorna nyílásával (vékony nyíl) (B)

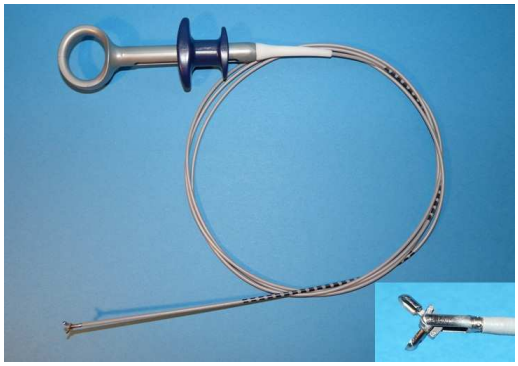

20. ábra. *A gasztroszkóp munkacsatornájába vezethető flexibilis biopsziás fogó* (ovális pofák, 180 cm hossz, 2,3 mm átmérő)

3.3.1.2. Szövettani feldolgozás és értékelés

A bioptátumok kórszövettani feldolgozása a SZIE ÁOTK Patológiai Tanszékén (korábbi neve Kórbonctani és Igazságügyi Állatorvostani Tanszék) történt. A minták 8%-os pufferolt formaldehid oldatban történő 24 órás fixálása és paraffinos beágyazása után 4 µm vastag szövettani metszeteket készítettünk, melyeket hematoxilin-eozinnal festettünk a gyulladásos és egyéb morfológiai elváltozások elbírálása céljából, ezenfelül módosított Giemsa festést és szükség esetén Warthin-Starry festést alkalmaztunk a GHLO kimutatása érdekében. A kórszövettani értékelést mindig ugyanaz a személy végezte. A szövettani minták egységes elemzése érdekében az említett nemzetközi ajánlást (Day et al., 2008) honosítottuk és kiegészítettük, VAN DER GAAGhoz hasonlóan, a gyomor fundusi régiójával (Van der Gaag, 1990), valamint a GHLO-fertőzöttség vizsgálatával és az egyes anatómiai régiókból vett endoszkópos bioptátumok számával (**21. ábra**). A standard előírásainak megfelelően 0-3-as skálán (nincs, enyhe, közepes, súlyos) jelöltük a gyomornyálkahártya lymphocytás-plasmasejtes, eosinophil sejtes, neutrophil sejtes beszűrődését és a lymphoid follicularis hyperplasiát. A mintáink vizsgálata során a GHLO-fertőzöttséget szintén 0-3-as skálán osztályoztuk (nincs, enyhe, közepes, súlyos) a patológus megítélésére hagyatkozva.

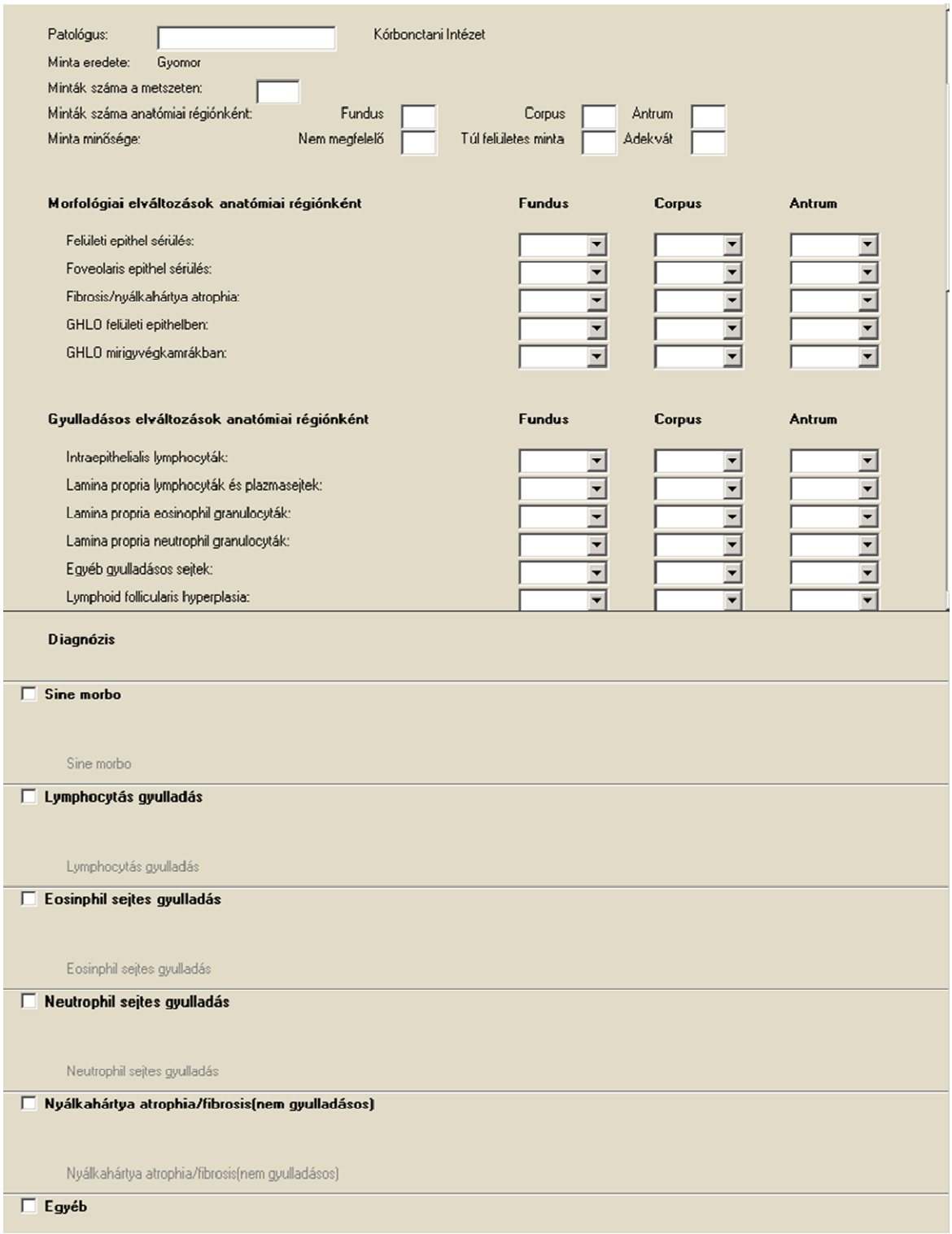

21. ábra. *Űrlap az endoszkópos gyomorbioptátumok kórszövettani értékeléséhez*
A számítógépes nyilvántartó rendszerben a lelet elkészítése a – gördülősávoknak köszönhetően – egyszerűen kivitelezhető és gyors

3.3.1.3. Gyógykezelés

Az alkalmazott gyógykezelést hat fokozatba soroltuk, melyek időrendi sorrendben a következők:

1. tüneti kezelés gyógyszerei (hányáscsillapítók, H2- antagonisták),
2. egyszerű diéta (gyári tápok intestinal formulája vagy zsírszegény és csontmentes eleség),
3. gluténmentes diéta új fehérjeforrással (rendszerint sós vízben főtt nyúl-, vad- és birkahús vagy tengeri halfilé, emellett főtt burgonya, alma vagy sárgarépa; gyári tápok esetében gluténmentes, vad-, kacsahúst vagy tengeri halat tartalmazó eleség),
4. rövid ideig tartó (néhány napos), monoterápiában alkalmazott antibiotikum kezelés (amoxicillin, enrofloxacin vagy egyéb antibiotikum, esetleg metronidazol),
5. Helicobacterium eradikációs kezelés (minimum 10 napig tartó amoxicillin-klavulánsav 2 x 10 mg/kg/nap, klaritromicin 2 x 8-10 mg/kg/nap, metronidazol 2 x 10-15 mg/kg/nap kezelés minimum 2-es vagy 3-as kombinációban egy időben vagy egymást követően alkalmazva),
6. prednizolon kezelés (általában 2 mg/kg/nap induló dózissal, az adagot 2 hetente 50%-kal csökkentve a legkisebb hatékony dózis eléréséig).

A betegek gyógykezelése ezen fokozatok szerint történt, amennyiben a kezelésre adott válasz nem volt megfelelő – azaz a beteg továbbra is hányt, vagy a panaszai nem múltak – úgy a sorrendben következő terápiát folytattuk. A betegek állapotáról és a további kezelés megválasztásáról a tulajdonossal való személyes vagy telefonos konzultáció alapján döntöttünk. Panaszmentesség elérése esetén az éppen alkalmazott terápiát tekintettük hatékonynak. Természetesen előfordult, hogy egyes fokozatokat kihagytunk, melyre a legjobb példa a Helicobacterium eradikációs kezelés, amennyiben a szövettani vizsgálat GHLO negativitást mutatott. Ha a beteg állapota engedte, úgy kifejezett lymphocytás-plasmasejtes beszűrődés esetén is halasztottuk a prednizolon terápiát, amíg nem győződtünk meg arról, hogy a speciális diéta önmagában eredménytelen, vagy GHLO pozitivitás esetén az eradikáció meg nem történt. Intenzív tünetek (hányás/fogyás/esetleg hasmenés) esetén azonban nem vártunk 4-6 hetet a prednizolon adásával. Sok esetben a betegek már előzetes kezelés (tüneti kezelés,

egyszerű diéta, rövöd ideig tartó monoterápiában alkalmazott antibiotikum kezelés) után érkeztek a vizsgálatokra.

3.3.1.4. Statisztikai értékelés

Az összefüggés vizsgálatokat Spearman-féle rangkorreláció számításával és tesztelésével végeztük el (Reiczigel et al., 2010). $P<0.05$ esetén tekintettük szignifikánsnak az eredményeket. Az elemzésekhez az R 2.14.0 statisztikai programot használtuk (R Development Core Team, 2011).

3.3.2. Eredmények

3.3.2.1. Fajta, ivar és kor

A 60 vizsgált kutyából a 8 (13,3%) keverék mellett a leggyakoribb fajta a labrador retriever és a yorkshire terrier volt, összesen 4-4 (6,7%). A továbbiakban csökkenő egyedszám szerint a vizsgált időszak alatt gyomortükrözésre érkezett egyéb kutyafajták a következők voltak: francia bulldog, golden retriever 3-3 (5,0%), bichon bolognese, bichon havanese, óriás schnauzer, szakállas collie, törpe spicc 2-2 (3,3%), afrikai oroszlánkutya, alaszkai malamut, angol bulldog, angol cocker spániel, basset griffon, basset hound, beagle, belga juhász, berni pásztorkutya, border collie, bullterrier, chihuahua, dobermann, foxterrier, jack russel white terrier, kuvasz, magyar agár, magyar vizsla, német dog, németjuhász, rottweiler, shi-tzu, staffordshire terrier, tacskó, tibeti terrier, törpe schnauzer, west highland white terrier, whippet 1-1 (1,7%).

A gyomortükrözésre érkezett 60 kutya közül 33 volt kan és 27 szuka. A 2 éves és annál fiatalabb egyedek összesen 17-en (28,3%) voltak, a 2,5-6 éves korosztályba 22-en (36,7%), a 6,5-10 éves korcsoportba 13-an (21,7%) és 10,5-15 év közé 8-an (13,3%) estek.

3.3.2.2. Kórszövettani értékelés

A 66 vizsgált minta közül 43-ban (65,2%) találtunk lymphocytás-plasmasejtes gyulladást. Eosinophil sejtes beszűrődést 5 (7,6%), neutrophil granulocytás beszűrődést 10 (15,2%), lymphoid follicularis hyperplasiát 6 (9,1%) és GHLO-fertőzöttséget 34 esetben (51,5%) jegyeztünk fel. A 43 lymphocytás-plasmasejtes gyulladást mutató mintából 34-ben (51,5%) találtunk enyhe, 8-ban (12,1%) közepes és egy esetben (1,5%) súlyos (**22. ábra**) elváltozást.

Az 5 eosinophil sejtes beszűrődést tartalmazó mintából 3-ban (4,6%) találtunk enyhe (**23. ábra**) és 2-ben (3,0%) közepes fokú elváltozást. A 10 neutrophil granulocytás beszűrődés mindegyike (15,2%) enyhe fokozatú volt. Mind a 6 lymphoid follicularis hyperplasiás elváltozás enyhe besorolású (**24. ábra**) volt (9,1%). A 34 GHLO-fertőzöttséget mutató mintából 14 esetben (21,2%) találtunk enyhe, 15 mintában (22,7%) közepes és 5 mintában (7,6%) súlyos (**25. ábra**) elváltozást. A százalékértékek kiszámításakor az összes vizsgált mintaszámot tekintettük 100%-nak (**26. ábra**).

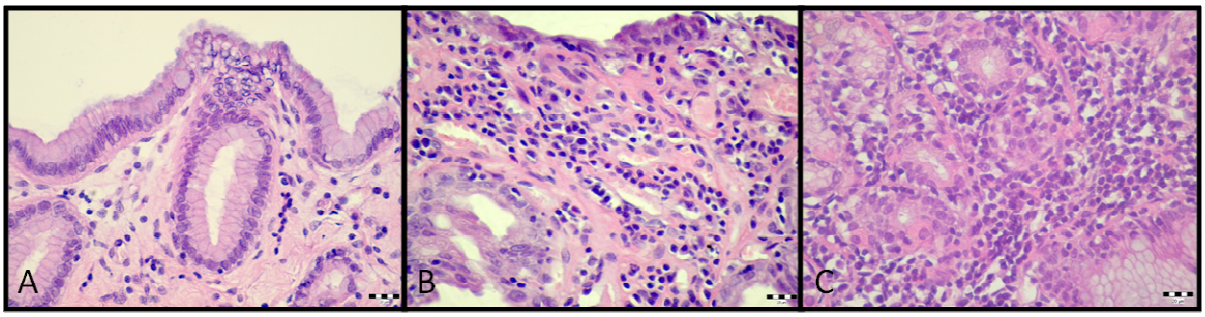

22. ábra. *Különböző súlyosságú lymphocytás-plasmasejtes gyomorgyulladások kutyában*
Enyhe fokú lymphocytás fundusgastritis (A), közepes fokú lymphocytás fundusgastritis (B), súlyos fokú lymphocytás antrumgastritis (C)
H.-E., 400X, Bar=20 μm

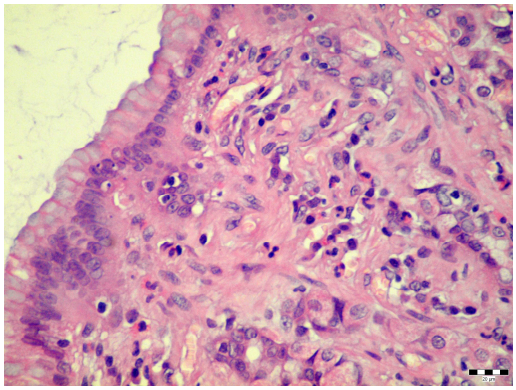

23. ábra. *Enyhe fokú eosinophil sejtes fundusgastritis, mérsékelt propriafibrosisszal kutyában*
H.-E., 400X, Bar=20 μm

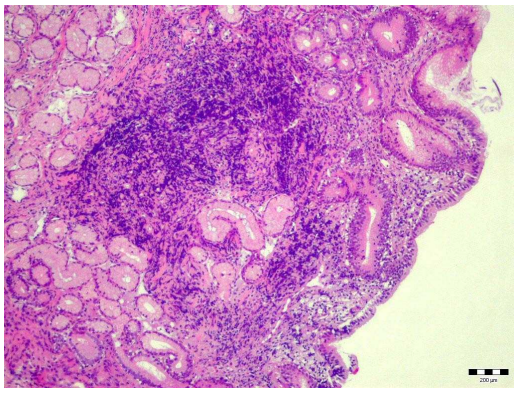

24. ábra. *Mérsékelt lymphocytás antrumgastritis, enyhe lymphoid follicularis hyperplasiával*
H.-E., 40X, Bar = 200 µm

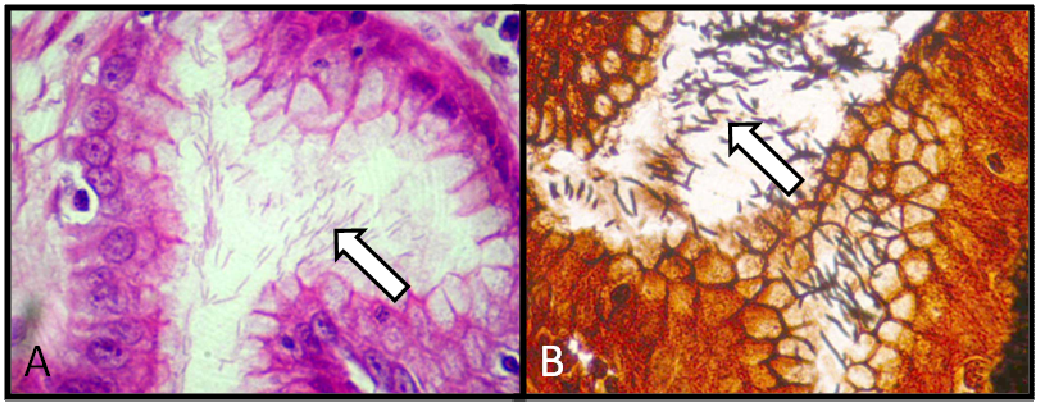

25. ábra. *Súlyos fokú GHLO-pozitivitás (nyíl) kutyagyomorban*
H.-E., 600X (A), Warthin-Starry, 600X (B)

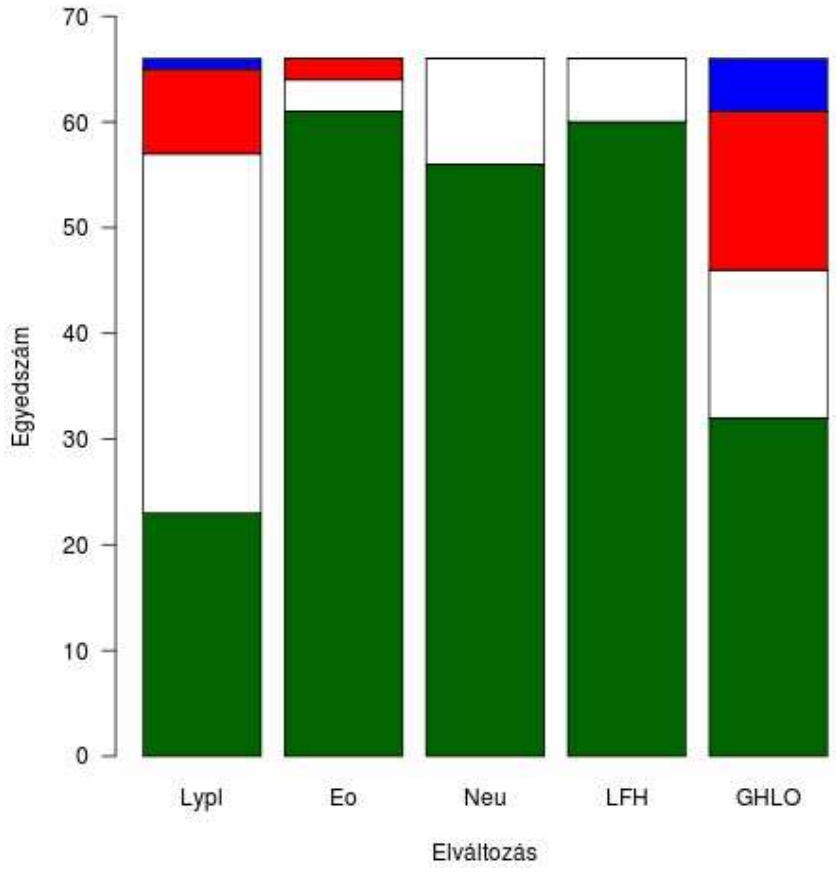

26. ábra. *Az egyes szövettani elváltozások előfordulása*
Lypl – lymphocytás-plasmasejtes beszűrődés; Eo – eosinophil sejtes beszűrődés; Neu – neutrophil sejtes beszűrődés; LFH – lymphoid follicularis hyperplasia; GHLO – „Gastric Helicobacter-like Organisms”; zöld – negatív; fehér – enyhe; piros – közepes; kék – súlyos

3.3.2.3. Gyógykezelés

A 66 esetből 12-ben (18,2%) volt elegendő a hányáscsillapítás és H2-antagonisták adása a panaszok megszüntetésére. Kilenc kutyánál (13,6%) kiegészült a kezelés gyári intestinal formulák alkalmazásával vagy csontmentes és zsírszegény diétával, míg 17 esetben (27,8%) gluténmentes diétára volt szükség új fehérjeforrással a panaszmentesség elérése érdekében. Összesen 6 betegnél (9,1%) egészítettük ki a terápiát antibiotikum vagy metronidazol adásával. GHLO pozitivitás és a fenti kezelések eredménytelensége miatt Helicobacterium eradikációra (antibiotikum kombináció és/vagy metronidazol) 13 esetben (19,7%) volt szükség, hogy tünetmentességet érjünk el. Összesen 9 esetben (13,6%) alkalmaztunk prednizolon kezelést a panaszok enyhítésére vagy megszüntetésére.

3.3.2.4. Statisztikai értékelés

Szukáknál a neutrophil granulocytás beszűrődés pozitívan (Spearman-féle korreláció: 0,567, P=0,001), míg a GHLO pozitivitás negatívan (Spearman-féle korreláció: -0,39, P=0,03) korrelál a korral. Míg szukákban a lymphocytás-plasmasejtes gyulladás negatívan (Spearman-féle korreláció: -0,39, P=0,039), addig kanokban pozitívan (Spearman-féle korreláció: 0,44, P=0,007) korrelál a GHLO pozitivitással. Sem a gyulladásos elváltozások (neutrophil sejtes, lymphocytás-plasmasejtes vagy eosinophil sejtes), sem a GHLO pozitivitás mértéke nincs összefüggésben az alkalmazott gyógykezeléssel.

3.3.3. Megbeszélés

Jelen tanulmány egyik legfontosabb eredménye, hogy a hazai gyakorlatba sikerült bevezetni egy eddig nem alkalmazott nemzetközi standardot. Ennek alapján feldolgoztuk 2007-2010-ig az összes – kutyából származó – archivált gyomorbioptátumot, és azóta is ezt a módszert használjuk az endoszkópos eredetű gyomorminták kórszövettani elemzésénél. Az említett WSAVA Gastrointestinal Standardisation Group ajánlásával kidolgozott módszer (Day et al., 2008) nem tartalmazta a GHLO-fertőzöttség megítélését, ezért ezt felvettük a vizsgálandó szempontok közé. A GHLO érintettség elbírálása is 0-3-as skálán történt (nincs, enyhe, közepes, súlyos), azonban a besorolás egyelőre továbbra is szubjektív, nem olyan egzakt kritériumok alapján történik, mint az egyéb szempontok esetében. Az egyes elváltozások jellemzésekor külön tárgyaltuk a fundus ventriculi, corpus ventriculi és antrum pyloricum régiókat (**17. ábra**), ami szintén újítást jelent a nemzetközi ajánláshoz képest, mert utóbbi nem tárgyalja külön a fundusi elváltozásokat. E változtatás gyakorlati jelentősége csak abban áll, hogy az általunk hazánkban először alkalmazott módszer egyértelműen megjelöli és különbséget tesz az egyes régiók elváltozásai között. A standard átvétele a fent említett kiegészítésekkel együtt sem garancia arra, hogy mostantól minden egyes minta elbírálása függetleníthető legyen a patológus személyétől. Ennek előfeltétele lenne a standard kritériumainak ismerete, precíz betartása és az adott mintában lévő különböző sejtes beszűrődések differenciálása. WILLARD és mtsai arra a következtetésre jutottak, hogy az elbírálás kritériumainak betartása önmagában nem elegendő ahhoz, hogy ugyanabból a betegből származó mintát más patológus hasonlóan bírálja el. Az említett probléma kiküszöbölése érdekében fontos a mintagyűjtés és szövettani feldolgozás (festési eljárás)

egységesítése (Willard et al., 2010). Dolgozatunk nem vizsgálja az endoszkópiát végző személy kompetenciáját és ennek hatását az endoszkópos gyomorbioptátum minőségére, információ tartalmára. Más forrásokból azonban tudjuk, hogy mind a mintavétel módja, mind a mintavételi eszköz, jelentős mértékben befolyásolhatják az értékelés eredményét (Mansell és Willard, 2003; Willard et al., 2008). Saját tapasztalataink alapján szükségesnek tartjuk a jó munkakapcsolatot és a konzultációt a klinikus és patológus között még akkor is, ha az objektivitás érdekében – a nemzetközi ajánlás alapján – a mintákat kódolni kellene. Ez azt jelenti, hogy a patológus a minta hátteréről, azaz a klinikai tünetekről és az endoszkópos leletről nem rendelkezhet információval. A hazai gyakorlatba ezt nem vezettük be, így az objektivitás kritériumai csorbulhatnak.

Munkánk további eredménye, hogy statisztikai adatokat kaptunk arra vonatkozóan, milyen az Endoszkóp Laborba érkező betegek fajta, kor és ivari eloszlása, valamint a visszatérő hányás hátterében általában milyen gyulladásos vagy egyéb, pl. daganatos elváltozások állhatnak (**26., 27.** és **28. ábra**). Tekintettel a felmérésünk retrospektív jellegére, a vizsgálatba bevont kutyák kórelőzménye, diagnosztikai protokollja és kezelése viszonylag heterogén. Ennek legfőbb oka, hogy a betegek nemcsak az egyetemi klinika saját pacientúráját képezték, hanem az ország különböző magánklinikáiról is érkeztek. A nemzetközi gyakorlatban általában az endoszkópos mintavételt megelőzi egy részletes fizikális vizsgálat, vérlabor, bélsár bakteriológiai és parazitológiai vizsgálat, vizelet labor, esetleg speciális vizsgálat (Giardia antigén kimutatás, B_{12}-vitamin-szint mérése), melyet bizonyos esetekben antibiotikum kezelés (norfloxacin, amoxicillin, tilozin) vagy metronidazol terápia és antiparazitikus kezelés (fenbendazol 50 mg/kg/nap 5 napon át) követ. Amennyiben ezek eredménytelenek, úgy általában új fehérjeforrást tartalmazó diétás táplálás következik a táplálék eredetű problémák kizárása érdekében. Terápiarezisztencia esetén következik a gyomortükrözés és a gastrointestinalis endoszkópia, valamint szövettani mintavétel (Jergens et al., 1992; Simpson et al., 2011).

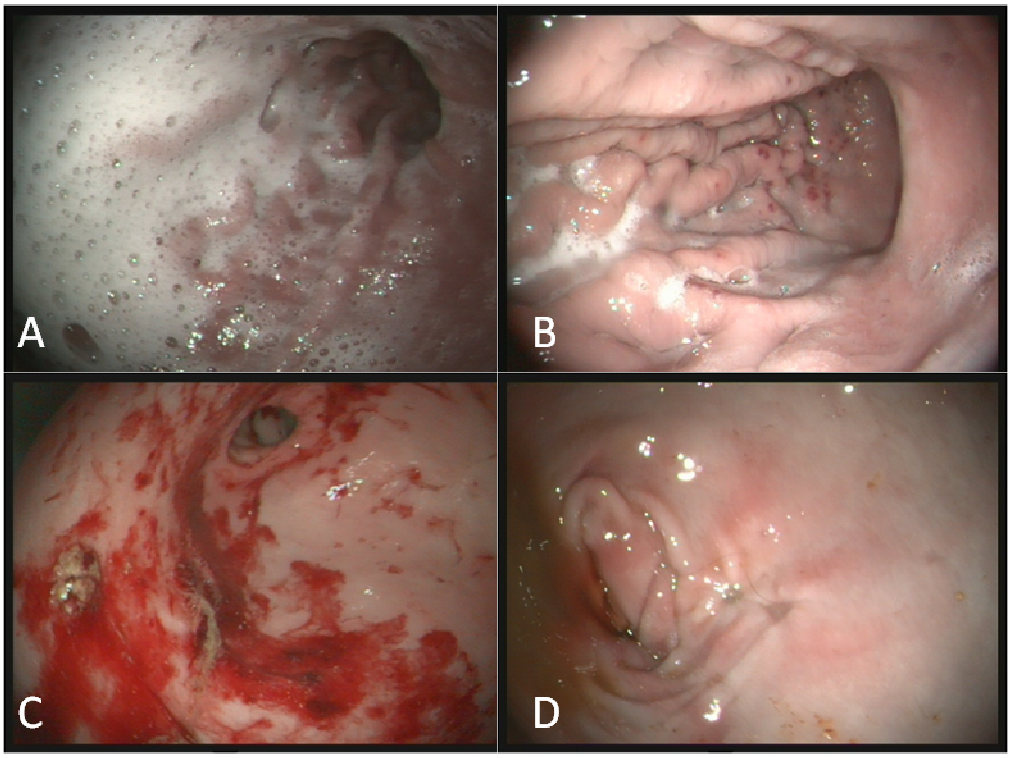

27. ábra. *Különböző eredetű gyomorgyulladások endoszkópos képei kutyában*
Heveny, diffúz gastritis (A). Félheveny, erózióképződéssel járó gyomorgyulladás súlyos fokú GHLO-fertőzöttség mellett (B). Nemszteroid gyulladáscsökkentő okozta gyomorvérzés (C). Nemszteroid gyulladáscsökkentő okozta, gyógyuló gyomorfekély (D)

28. ábra. *Pecsétgyűrűsejtes adenocarcinoma okozta malignus fekély endoszkópos képe a corpus ventriculi és az antrum pyloricum határán kutya gyomrában*

A tanulmányunkban feldolgozott esetekben a Klinika beteganyagát képező kutyákban általában megtörténtek a gasztroszkópia előtt a szükséges kiegészítő vizsgálatok a panaszok nem gyomor eredetű okainak kizárására. Ami a terápiás és diagnosztikai protokollt illeti, az esetek döntő többségében sikerült közelíteni a nemzetközi gyakorlathoz azzal a különbséggel,

hogy az új fehérjeforrást tartalmazó diéta a hazai gyakorlatban általában nem előzi meg az endoszkópos vizsgálatot. Másik hazai sajátosság, hogy egyes kiegészítő (vérplazma TLI - trypsin like immunoassay, albumin, összfehérje, vizelet rutin fizikai-kémiai vizsgálat, összfehérje és kreatinin arány, bélsár B_{12}-vitamin, fólsav és Giardia antigén kimutatásra irányuló) vizsgálatok anyagi korlátok miatt gyakran kimaradnak. Noha feltételezésünk az volt, hogy a szövettani elváltozások súlyossága összefüggésben van az alkalmazott kezelés fokozataival, meg kell jegyeznünk, hogy az 1-6-os skálán rangsorolt kezelési módok nem jelentenek hatáserősség szerinti sorrendet, azonban tükröznek egy időbeniséget és a nemzetközi gyakorlatban is elfogadott logikai sorrendet.

KATHRANI és mtsai (2011) felmérésével ellentétben a vizsgált betegeink között a keverékek mellett a labrador és golden retriever, a yorkshire terrier, valamint francia bulldog nagyobb esetszámban képviseltette magát a többi fajtához képest. Mivel nem vizsgáltuk, hogy milyen a magyarországi kutyapopuláció fajtaeloszlása, így nem vonhatunk le arra vonatkozó következtetéseket, hogy nálunk mely fajtákban gyakoribbak a gyomorpanaszokkal járó kórképek. Eredményeink alapján találtunk összefüggéseket egyes elváltozások és a betegek kora vagy neme között, azonban ezek relevanciája klinikai szempontból kérdéses. Szukáknál a neutrophil granulocytás beszűrődés pozitívan, a GHLO pozitivitás pedig negatívan korrelált a korral, azonban a neutrophilsejtes beszűrődés mind a 10 esetben csak enyhe fokú volt. Bár a GHLO kimutatható mind tünetmentes, mind gastrointestinalis panaszokat mutató kutyák gyomornyálkahártyájában, azonban kóroki szerepe a mai napig nem igazolódott (Rodríguez-Franco et al., 1999).

Eredményeink alapján a lymphocytás-plasmasejtes gyulladás szukákban negatívan, kanokban pozitívan korrelált a GHLO pozitivitással. A nemzetközi állatorvosi irodalomban publikáltak szerint a gyomorban jelen lévő Helicobacteriumok okozhatnak lymphocytás-plasmasejtes beszűrődést (Radin et al., 1990; Lee et al., 1992; Foxés Lee, 1997; Neiger et al., 1999). Az általunk kapott ellentétes előjelű összefüggés kanokban és szukákban egyelőre nehezen értelmezhető, nemzetközi vizsgálatokban ez az összefüggés nem igazolódott. További megállapításunk, hogy a GHLO pozitivitás mértéke nem függ össze az alkalmazott gyógykezelés intenzitásával. Mivel a GHLO kimutatható panaszmentes állatokban is, előfordulásuk önmagában a klinikai tüneteket nem indokolja (Fodor et al., 1999; Neiger et al., 1999; Simpson et al., 2000). A GHLO-fertőzöttség és a gyulladásos sejtes beszűrődés közötti

összefüggés pontosabb meghatározásához azonban prospektív vizsgálatokra lenne szükség, melyben a terápiát minden esetben megelőzi a kórszövettani diagnosztika.

Annak ellenére, hogy a nemzetközi szakirodalomhoz hasonlóan nem találtunk meggyőző és egyértelmű összefüggéseket a GHLO pozitivitás és a betegek kora, neme vagy a gyulladásos elváltozások között, megállapíthatjuk, hogy olyan nagy esetszámon sikerült igazolni a GHLO jelenlétét a hazai kutyapopulációban, melyre irodalmi adat eddig nem állt rendelkezésre.

Vizsgálataink alapján a gyulladásos elváltozások (neutrophil sejtes, lymphocytás-plasmasejtes vagy eosinophil sejtes szöveti beszűrődés) mértéke nincs összefüggésben az alkalmazott gyógykezelés fokozatával, azaz közepes vagy súlyos mértékű gyulladásos sejtes beszűrődés esetén sem volt szükségszerű a prednizolon kezelés megkezdése a tünetmentesség eléréséhez. Ez a megállapításunk eltér SIMPSON és JERGENS nemrég publikált ajánlásától (Simpson és Jergens, 2011), melyben súlyos szövettani elváltozások esetén a diéta, antibiotikum és prednizolon kezelés együttes alkalmazása javasolt. Mivel az általunk vizsgált 60 betegből csak egyben találtunk súlyos fokú lymphocytás-plasmasejtes beszűrődést, ennek a megállapításnak az alátámasztására további vizsgálatokra van szükség. Mivel előkezelt állatok gyomormintái is szerepeltek a felmérésben, így a GHLO fertőzöttség és a gyulladásos elváltozás mértéke közötti összefüggések torzulhattak. Az endoszkópia típusosan prospektív vizsgálati eszköz, a diagnózistól a követésen és terápián át a gyógyulás igazolásáig.

Bár több tanulmány elemezte a klinikai tünetek, az elváltozások típusa és súlyossága, a hematológiai értékek eltérései, illetve a kezelésre adott válasz közötti kapcsolatot, legtöbb esetben nem sikerült összefüggéseket kimutatni (Craven et al., 2004; Allenspach et al., 2007; McCann et al., 2007; Schreiner et al., 2008). JERGENS és mtsai egy 58 beteg és 9 egészséges kontroll kutyát vizsgáló tanulmányukban jelentős összefüggésekről számoltak be a kórszövettani elváltozások és a „canine inflammatory bowel disease activity index”-szel jellemzett klinikai tünetek súlyossága között, azonban a kezelésre adott választ nem vizsgálták (Jergens et al., 2003). Egy másik tanulmány szignifikáns összefüggést talált a szövettani elváltozások súlyossága, a C-reaktív protein vérszintje és a kezelésre adott válasz között (Münster et al., 2006). Mindezek ellenére továbbra is valós igényként merül fel olyan markerek keresése, melyek útmutatást adnak a hatékony gyógykezelésre és a betegség kimenetelére.

A felmérésünket korlátozó tényezők közé sorolható a vizsgálat retrospektív jellege. Emiatt csak a meglévő, azaz a klinikai számítógép rendszerben rendelkezésünkre álló adatokra

támaszkodhattunk, és a betegek sokszor előkezelve érkeztek hozzánk. Feltételeztük, hogy a betegek állapotáról a visszajelzés – legyen az személyes vagy telefonon történő – folyamatos, és azért nem kellett továbblépni a fokozatban következő gyógykezelésre, mert az éppen aktuális kezelés sikeresnek bizonyult.

3.3.4. Megállapítások

- Bevezettünk a hazai gyakorlatunkba egy nemzetközileg elfogadott módszert a gyomorbioptátumok szövettani értékelésére.
- A nemzetközi standardot kiterjesztettük a gyomor fundusi régiójára is, és új szempontként bevettük a gyomor GHLO-fertőzöttséget.
- Átfogó képet kaptunk a gyomortükrözésre érkezett hazai kutyák GHLO-fertőzöttségéről és az egyes gyulladásos elváltozások előfordulásáról. Az endoszkópos gyomorbioptátumok ilyen esetszámú feldolgozására a hazai szakirodalomban még nem volt dokumentált példa.
- Nincs egyértelmű összefüggés a GHLO-fertőzöttség, a szövettani elváltozások mértéke és a kezelés intenzitása között, mely megállapítás egybevág a szakirodalmi adatokkal. A GHLO fertőzöttség és a sejtes beszűrődés közötti mértéke közötti összefüggéseket azonban befolyásolhatja, hogy előkezelt betegek is szerepeltek a tanulmányban.
- Nem találtunk egyértelmű összefüggést a szövettani elváltozások súlyossága és az alkalmazott gyógykezelés intenzitása között, azonban ennek megítélésére nagyobb esetszámon alapuló, prospektív vizsgálatra van szükség. Így kivédhető lenne az előkezelés torzító hatása, és helyes sorendben követhetné egymást a kórszövettani vizsgálaton alapuló diagnosztika, terápia, kontroll endoszkópia a gyógyulás megítélésére.

3.4. Egészséges, lymphocytás gyomorgyulladásban és pecsétgyűrűsejtes gyomor-adenocarcinomában szenvedő kutyák necropsiás és endoszkópos módszerrel vett gyomormintáinak immunhisztokémiai vizsgálata claudin-1, -2, -3, -4, -5, -6, -7, -8, -10 és -18 markerekkel

3.4.1. Anyag és módszer

3.4.1.1. Mintavétel, a gyomorminták eredete

3.4.1.1.1. Egészséges gyomorminták

Az egészséges gyomorminták gyűjtése necropsiás mintavétellel történt a SZIE ÁOTK Kisállatkórházába érkező, nem gastrointestinalis panaszok miatt spontán elhullott vagy euthanasiára került kutyákból. Kísérletünkben 20 felnőtt kutyát vizsgáltunk (kor: 3-14 év; átlag: 8 év; 11 kan, 9 szuka). A friss kutyahullák gyomrának fundusi, corpusi és antrumi részéből 2 x 2 x 0,5 cm-es mintákat metszettünk ki, majd helyeztünk 8%-os pufferolt formaldehid oldatba. A mintákat egyedileg jelöltük.

3.4.1.1.2. Lymphocytás gyomorgyulladásos minták

A lymphocytás gyomorgyulladásra (**29. ábra)** jellemző claudin expresszió vizsgálatához 12 kutya endoszkópos biopsziás gyomormintáit használtunk fel. A mintákat tartalmazó paraffinos blokkokat a Patológiai Tanszék szövettani archívumából válogattuk, melyek kivétel nélkül a Kisállatklinika Endoszkóp Laboratóriumába 2007. január és 2013. december között hányás tünetei miatt gyomortükrözésre érkezett kutyákból (**30., 31.** és **32. ábra**) származtak. Minden egyes esetben a vizsgált gyomor fundusi, corpusi és antrumi részéből minimum 3-3 biopsziás mintát vettünk a korábbi gasztroszkópia során, a retrospektív tanulmányunkban említett módon.

3.4.1.1.3. Gyomor-adenocarcinomás minták

A gyomor-adenocarcinomás (**28. ábra)** minták claudin expressziójának vizsgálatához 14 kutya (kor: 6,5-13,5 év; átlag 10 év; 10 kan, 4 szuka) endoszkópos biopsziás gyomormintáit dolgoztunk fel. A minták gyűjtése és válogatása a lymphocytás gyomorgyulladásos mintákhoz hasonlóan történt.

29. ábra. *Diffúzan kipirult, hyperaemiás gyomornyálkahártya, megszélesbedett hosszanti ráncokkal és intramucosalis vérzésekkel kutyában*

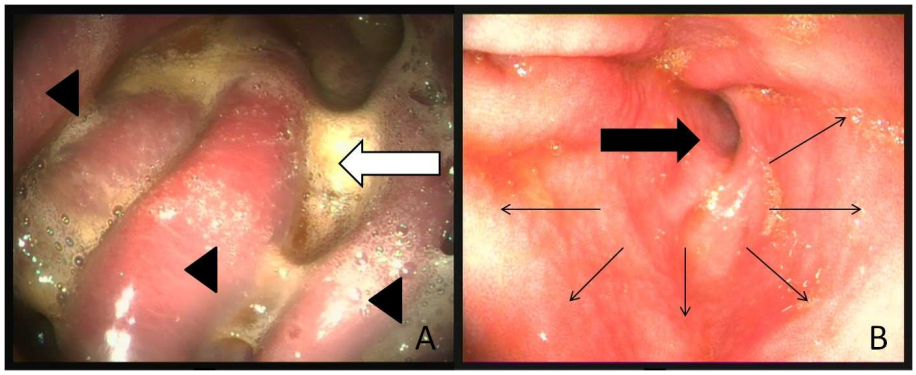

30. ábra. *Lymphocytás fundus- és antrumgastritis endoszkópos képe kutyában*
Kipirult, duzzadt fundusi gyomornyálkahártya (nyílhegyek), felületén epével kevert tartalommal (fehér nyíl) (A). Lymphocytás antrumgastritis endoszkópos képe ugyanebben a kutyában. Kipirult és duzzadt antrumnyálkahártya (vékony nyilak), pylorus nyílása (nyíl) (B)

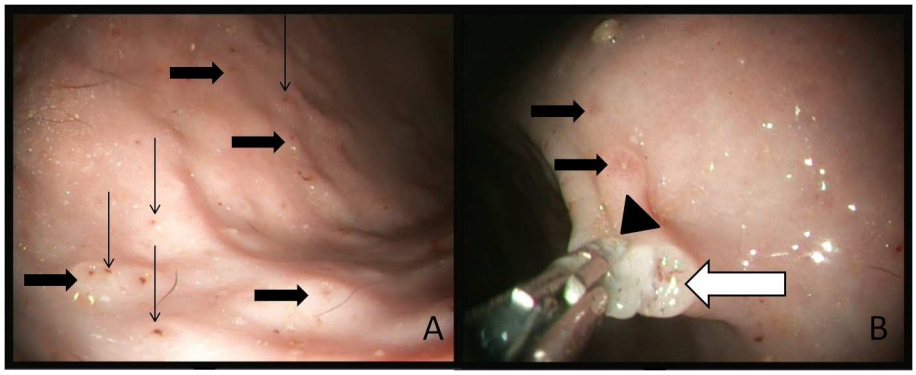

31. ábra. *Kifejezett GHLO- (Gastric Helicobacter-like Organisms) pozitivitással kísért, súlyos fokú lymphocytás pangastritis endoszkópos képe kutyában*
Lymphoid follicularis hyperplasia (vastag nyilak), mikroeróziók (vékony nyilak) (A). Biopsziás mintavétel (nyílhegy) a korábbi biopsziavétel helyével (fehér nyíl) és a follicularis hyperplasiára jellemző elváltozással (fekete nyilak) (B)

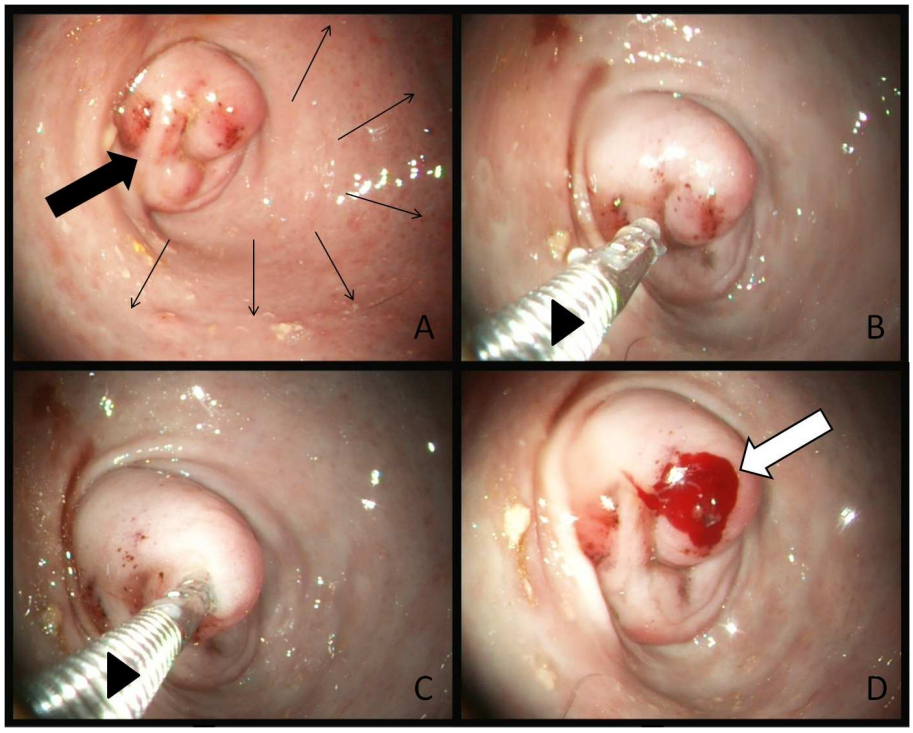

32. ábra. *Pylorusstenosis (vastag nyíl) és közepes fokú lymphocytás antrumgastritis (vékony nyilak) endoszkópos képe kutyában (A)*
Biopsziás mintavétel a pylorus nyálkahártyájából (nyílhegy) (B, C). Vérző nyálkahártya a biopsziás mintavétel után (fehér nyíl) (D)

3.4.1.2. Kórszövettani feldolgozás és értékelés

A necropsziás és biopsziás minták kórszövettani feldolgozása az ÁOTK Patológiai Tanszékén történt. A minták 8%-os pufferolt formaldehid oldatban történő 24 órás fixálása és paraffinos beágyazása után 3–4 µm vastag szövettani metszeteket készítettünk, amelyeket hematoxilinnal és eozinnal festettünk meg a gyulladásos és egyéb morfológiai elváltozások elbírálása céljából, emellett módosított Giemsa-festést, szükség esetén Warthin-Starry festést alkalmaztunk a GHLO kimutatására. A kórszövettani minták egységes elemzése érdekében a kutatócsoportunk által 2010-ben honosított és 2012-ben közölt (Psáder et al., 2012), a WSAVA Gastrointestinal Standardization Group által kidolgozott nemzetközi ajánlására (Day et al., 2008) alapozott módszert alkalmaztuk. Az előírásoknak megfelelően négyes skálán (nincs, enyhe, közepes, súlyos) jelöltük a gyomornyálkahártya lymphocytás beszűrődését.

3.4.1.3. Immunhisztokémiai vizsgálatok

A claudinmolekulák immunhisztokémiai vizsgálata szobahőmérsékleten, 24 órán át 8%-os, pufferolt (pH=7,0) formaldehid oldatban fixált, majd paraffinba ágyazott blokkokból történt. A beágyazás után 3–4 µm vastagságú szövettani metszeteket készítettünk, amelyeket előbb xylolban (2x10 percen keresztül), majd csökkenő koncentrációjú (3x5 percen át 100%-os, 70%-os majd 50%-os töménységű) alkoholban deparaffinizáltunk, majd foszfáttal pufferolt sóoldattal (PBS) való mosás után magas hőmérsékleten, mikrohullámmal (800 Watt, 30 perc) antigénfeltárást végeztünk. A feltáráshoz Target Retrieval Solution (DAKO, Glostrup, Dánia; pH=6,0) oldatot használtunk. A vizsgálathoz használt anti-claudin antitesteket (**6. táblázat**) szobahőmérsékleten, 60 percen keresztül reagáltattuk a mintáinkkal. Az endogén peroxidáz aktivitását 0,3%-os hidrogén-peroxidot tartalmazó metanollal blokkoltuk 5 percen keresztül. Az immunhisztokémiai reakciót avidin-biotin peroxidázrendszerrel jelöltük (DAKO LSAB2 Kit), amelyhez 3,3-diaminobenzidin (DAB) kromogén szubsztrátot használtunk. Mayer-féle haemalaunt alkalmaztunk kontrasztfestésként. Minden egyes claudinvizsgálathoz a **6. táblázatban** feltüntetett mintákat használtuk pozitív kontrollként, a negatív kontrollok esetén kihagytuk a megfelelő elsődleges ellenanyagot.

6. táblázat. *Az immunhisztokémiai vizsgálatok során alkalmazott claudin-1, -2, -3, -4, -5, -6, -7, -8, -10 és -18 ellenanyagok és pozitív szöveti kontrollok*

	Forgalmazó (típus)	**Koncentráció**	**Pozitív szöveti kontroll**	**Immunreakció helyeződése**
Claudin-1	Zymed (poliklonális nyúllellenanyag)	1:100	kutya egészséges emlőmirigye	sejtmembrán
Claudin-2	Zymed (monoklonális egérellenanyag)	1:80	kutya egészséges emlőmirigye	citoplazma/ sejtmembrán
Claudin-3	Zymed (poliklonális nyúllellenanyag)	1:80	kutya egészséges emlőmirigye	sejtmembrán
Claudin-4	Zymed (poliklonális nyúllellenanyag)	1:100	kutya egészséges emlőmirigye	sejtmembrán
Claudin-5	Zymed (monoklonális egérellenanyag)	1:100	egészséges kutya bőrszövetvérereinek endothelsejtjei	sejtmembrán

Claudin-6	Abcam (poliklonális nyúlellenanyag)	1:50	emberi csírasejt (“germ cell”) daganat	sejtmembrán
Claudin-7	Zymed (poliklonális nyúlellenanyag)	1:80	kutya egészséges emlőmirigye	sejtmembrán
Claudin-8	Zymed (poliklonális nyúlellenanyag)	1:100	emberi vese	sejtmembrán
Claudin-10	*Zymed* (poliklonális nyúlellenanyag)	1:50	kutya egészséges emlőmirigye	sejtmembrán
Claudin-18	Zymed (poliklonális nyúlellenanyag)	1:100	emberi pecsétgyűrűsejtes colorectalis carcinoma	sejtmembrán

3.4.2. Eredmények

3.4.2.1. Az egészséges kutyagyomor claudin-1, -2, -3, -4, -5, -6, -7, -8, -10 és -18 expressziója

A fundusi régió felszíni gyomornyálkahártya-sejtjeiben, a fundusi mirigyek proximalis és distalis részében, beleértve a nyálkatermelő nyaki sejteket, a parietalis és fősejteket és az enteroendokrin sejteket, intenzív, homogén, lineáris claudin-18 membránpozitivitást észleltünk (**33. ábra**). A pylorusi régió felszíni gyomornyálkahártya-sejtjei, valamint a pylorusi mirigyek proximalis és distalis területei egyaránt intenzív, homogén, lineáris claudin-18 membránpozitivitást mutattak (**34. ábra**). A fibroblastok, a vérér- és nyirokér-endothelsejtek, a propria réteg lymphocytái, a simaizom sejtek, valamint a vegetatív neuronok, a fundusi és pylorusi területeken is claudin-18 negatívak voltak (megbízható belső negatív kontrollok).

A pylorusi mirigyek distalis részében intenzív, homogén, lineáris claudin-2 membránpozitivitást észleltünk, azonban a proximalis mirigyterületek és a pylorusi régió felszíni gyomornyálkahártya-sejtjei claudin-2 negatívak voltak (**35. ábra**). A fibroblastok, a vérér- és nyirokér-endothelsejtek, a propria réteg lymphocytái, a simaizom sejtek, a vegetatív neuronok claudin-2 negatívak voltak (megbízható belső negatív kontrollok).

A fundusi és pylorusi régió propria rétegének endothelsejtjei intenzív claudin-5 pozitivitást mutattak (**36. ábra**).

A felszíni gyomornyálkahártya-sejtek, a fundusi mirigyek sejtjei, mint a nyálkatermelő nyaki sejtek, a parietalis sejtek, a fősejtek, enteroendokrin sejtek és a pylorusi mirigyek proximalis és distalis sejtjei mind claudin-1, -3, -4, -5, -6, -7, -8 és -10 negatívak voltak.

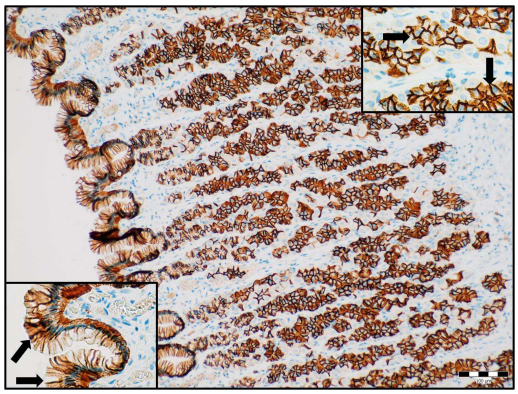

33. ábra. Az *egészséges gyomor fundusi régiójában a felszíni gyomornyálkahártya-sejtek és a fundusi mirigyek intenzív, homogén, lineáris claudin-18 membránpozitivitása (barna színreakció) kutyában*
Alsó kiskép: fundusi régió felszíni gyomornyálkahártya-sejtjeinek festődése nagyítva (nyilak); felső kiskép: fundusi mirigyek festődése nagyítva (nyilak)
IH, 100X, Bar=100 μm; kisképek: 400X

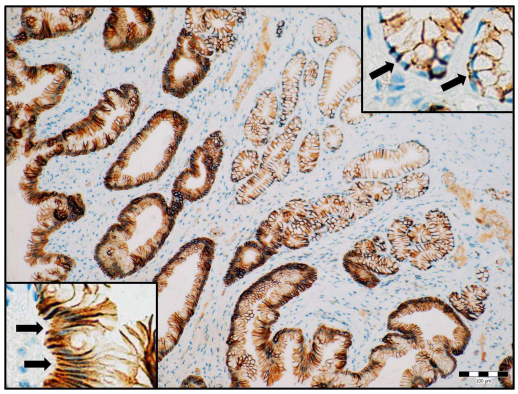

34. ábra. Az *egészséges gyomor pylorusi régiójában a felszíni gyomornyálkahártya-sejtek és a pylorusi mirigyek intenzív, homogén, lineáris claudin-18 membránpozitivitása kutyában*
Alsó kiskép: pylorusi régió felszíni gyomornyálkahártya-sejtjeinek festődése nagyítva (nyilak); felső kiskép: pylorusi mirigyek festődése nagyítva (nyilak)
IH, 100X, Bar=100 μm; kisképek: 400X

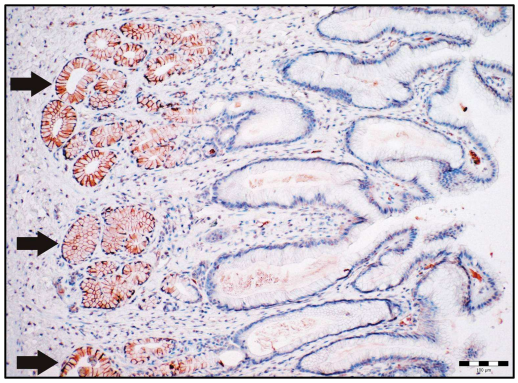

35. ábra. *A pylorusi mirigyek distalis részének (nyilak) claudin-2 pozitivitása*
IH, 100X, Bar=100 μm

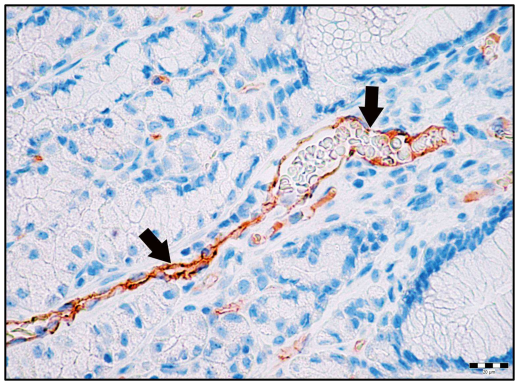

36. ábra. *A gyomornyálkahártya endothelsejtjeinek (nyilak) claudin-5 membránpozitivitása*
IH, 400X, Bar=20 μm

3.4.2.2. Lymphocytás gyomorgyulladásban szenvedő kutyák gyomorbioptátumainak claudin-1, -2, -3, -4, -5, -6, -7, -8, -10 és -18 expressziója

Az immunhisztokémiai vizsgálatok során az enyhe fokú, a mérsékelt és a súlyos fokú lymphocytás gyomorgyulladás esetén is intenzív, homogén, lineáris claudin-18 membránpozitivitást észleltünk a felszíni gyomornyálkahártya-sejtekben, ill. mind a fundus-, mind a pylorusmirigyekben, a proximalis és a distalis mirigyterületeken egyaránt (**37. ábra**).

A claudin-2 ellenanyaggal végzett vizsgálataink során, mindhárom fokozatú lymphocytás gyulladásos mintacsoportban intenzív, homogén, lineáris membránpozitivitást figyeltünk meg a pylorusi mirigyek distalis részében, míg a proximalis területek claudin-2 negatívak voltak (**38. ábra**).

A fundusi és pylorusi régió propria rétegének endothelsejtjei intenzív claudin-5 pozitivitást mutattak.

A megvizsgált gyulladásos szövetmintákban a felszíni gyomornyálkahártya-sejtek, a mirigyhámsejtek claudin-1, -3, -4, -5, -6, -7, -8, és -10 negativitást mutattak. A kötőszöveti sejtek, valamint a gyulladásos sejtek, a lymphocyták, a plasmasejtek, a macrophagok a vizsgálatba bevont claudinokra negativitást mutattak (megbízható belső negatív kontrollok).

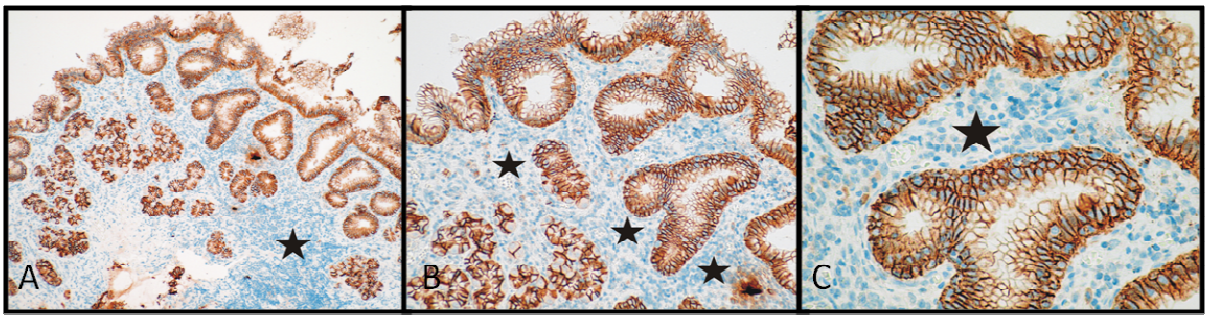

37. ábra. *Súlyos fokú lymphocytás gyomorgyulladás endoszkópos bioptátumának szövettani képei kutyából*
Intenzív lineáris claudin-18 pozitivitás a fundus-pylorus átmeneti tájék felszíni és mirigyhámsejtjeiben. Csillaggal jelölve a claudin-18-negatív gyulladásos lymphocyta populáció. IH, 100X (A); IH, 200X (B); IH, 400X (C)

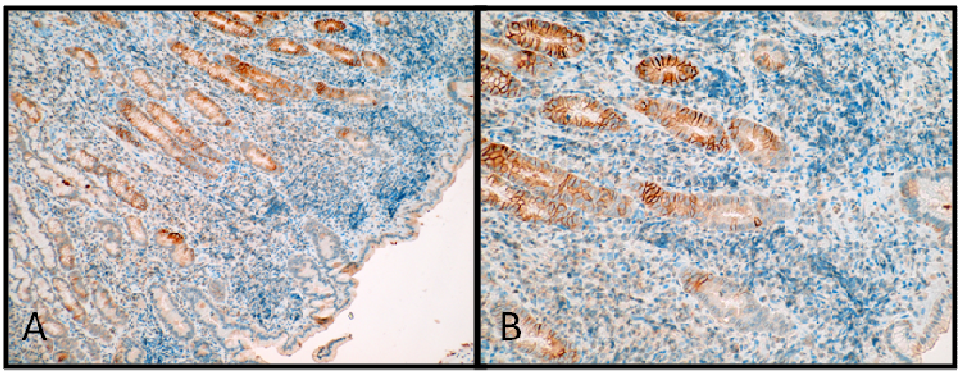

38. ábra. *Intenzív claudin-2 membránpozitivitás a pylorus distalis mirigyrégiójának hámsejtjeiben, környezetében claudin-2-negatív lymphocytákkal*
Súlyos fokú lymphocytás gastritis endoszkópos bioptátumának szövettani képei kutyából.
IH, 100X (A); IH, 200X (B)

3.4.2.3. Pecsétgyűrűsejtes gyomor-adenocarcinomában szenvedő kutyák gyomorbioptátumainak claudin-1, -2, -3, -4, -5, -6, -7, -8, -10 és -18 expressziója

A gyomor-adenocarcinomás minták immunhisztokémiai vizsgálata során a fundusi és pylorusi régió epithelialis eredetű tumorsejtjei claudin-18 negatívak voltak**.** A fundusi régió dysplasticus epithelsejtjei gyenge claudin-18 pozitivitást mutattak (**39.** és **40. ábra**), szemben a környező fundusi egészséges nyálkahártyával, ahol intenzív, homogén, lineáris claudin-18

membránpozitivitást észleltünk a felszíni gyomornyálkahártya-sejtekben, a fundusi mirigyek proximalis és distalis részében, beleértve a nyálkatermelő nyaki sejteket, a parietalis és fősejteket és az enteroendokrin sejteket. A tumorral határos, ép pylorusi régió felszíni gyomornyálkahártya-sejtjei, valamint a pylorusi mirigyek proximalis és distalis területei egyaránt intenzív, homogén, lineáris claudin-18 membránpozitivitást mutattak. A fibroblastok, a vérér- és nyirokér-endothelsejtek, a propria réteg lymphocytái, a simaizom sejtek, a vegetatív neuronok claudin-18 negatívak voltak a fundusi és pylorusi területeken is (megbízható belső negatív kontrollok).

Az infiltratív módon növekvő neoplasticus sejtek, az ezeket határoló területek dysplasticus epithelsejtjei, az ép gyomornyálkahártya felszíni epithelsejtjei, a fundusi mirigyek sejtjei, mint a nyálkatermelő nyaki sejtek, a parietalis sejtek, a fősejtek, az enteroendokrin sejtek és a pylorusi mirigyek proximalis és distalis sejtjei mind claudin-1, -3, -4, -5, -6, -7, -8 és -10 negatívak voltak.

A fundusi és pylorusi régió propria rétegének endothelsejtjei intenzív claudin-5 pozitivitást mutattak.

A pylorusi mirigyek distalis részében intenzív, homogén, lineáris claudin-2 membránpozitivitást észleltünk, azonban a proximalis mirigyterületek és a pylorusi régió felszíni gyomornyálkahártya-sejtjei claudin-2 negatívak voltak. A fibroblastok, a vérér- és nyirokér-endothelsejtek, a propria réteg lymphocytái, a simaizom sejtek, a vegetatív neuronok claudin-2 negatívak voltak (megbízható belső negatív kontrollok).

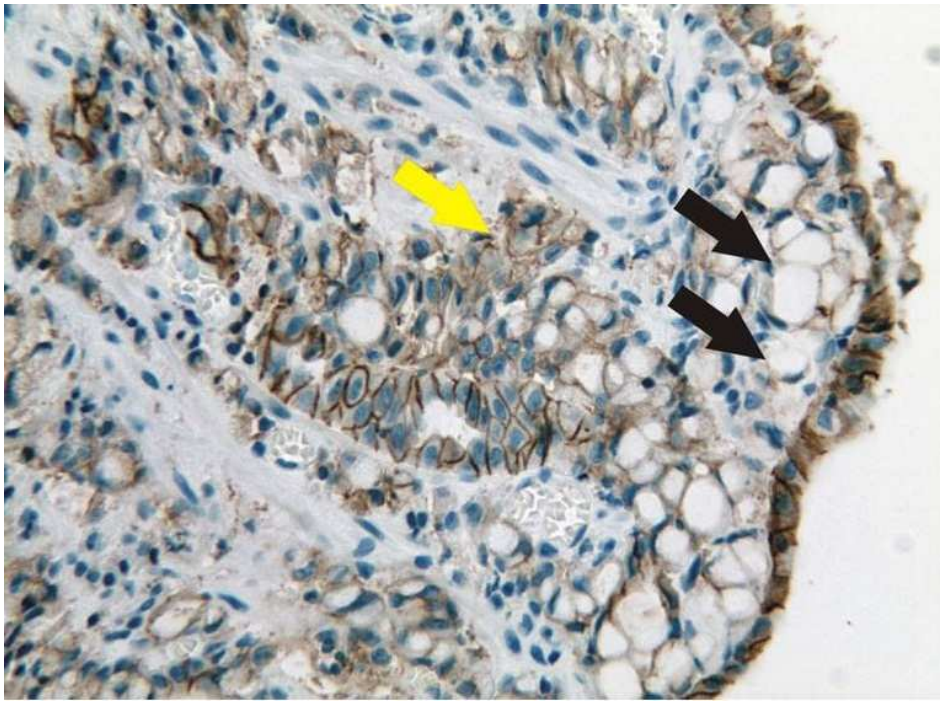

39. ábra. *A pecsétgyűrűsejtes adenocarcinoma claudin-18 immunreakciója kutya endoszkópos gyomorbioptátumában*
Sárga nyíl jelöli a gyenge claudin-18 pozitivitást mutató dysplasticus mirigyhámsejteket és fekete nyíl a claudin-18 negatív, perifériás helyeződésű adenocarcinoma sejteket. A felvétel jobb oldalán láthatók az intenzív claudin-18 membránpozitivitást mutató, megbízható belső pozitív kontrollként használt, felszíni gastrocyták
IH, 400X

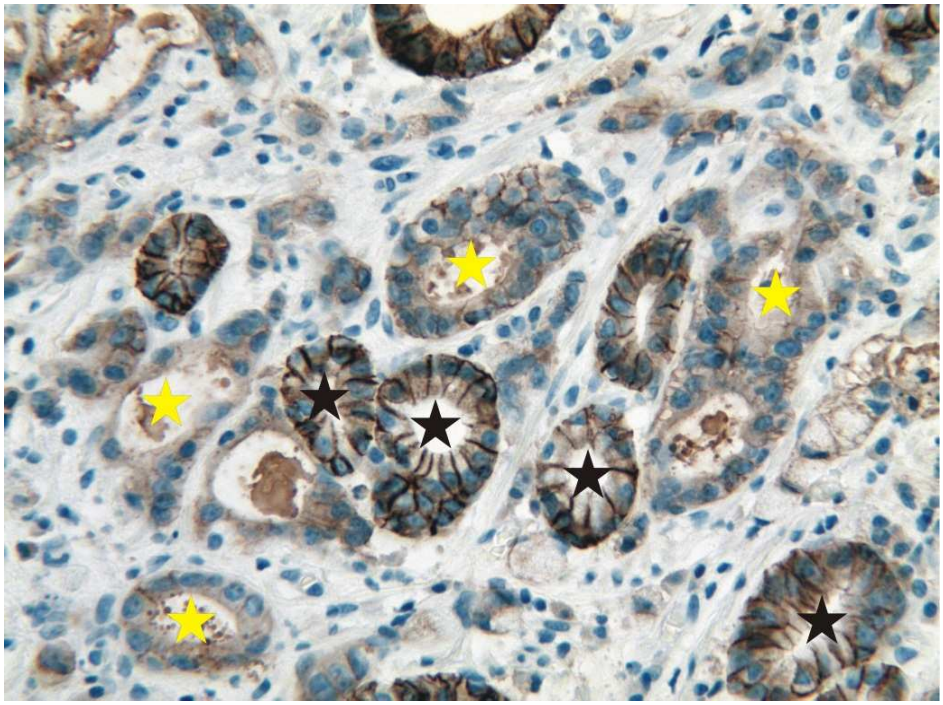

40. ábra. *A dysplasticus mirigyvégkamrák claudin-18 immunreakciója kutya endoszkópos gyomorbioptátumában*
A felvételen fekete csillaggal jelölten érzékelhetők az elváltozásmentes, claudin-18 pozitív mirigyvégkamrák, ill. sárga csillaggal jelölve a redukált, gyenge claudin-18 expressziót mutató, dysplasticus mirigyvégkamrák
IH, 400X

3.4.3. Megbeszélés

A gyomor feladatai közé tartozik a fertőző ágensek semlegesítése, a fehérjeemésztés, a B_{12}-vitamin intrinsic faktorának termelése, a vas megkötése, a gyomornedv és a hasnyálmirigy-enzimek elválasztásának hormonális szabályozása, a gyomortartalom és a nyálkahártyafelszín nyálkával való bevonása, védekezés a pepszin és a gyomorsav szövetkárosító hatása ellen. A gyomornyálkahártya épségéért felelős összerendezett védekező mechanizmus része az epithelsejtek közötti tight junction sejtkapcsoló struktúra. A claudinmolekulák fontos alkotói az epithel, a mesothel, a perineuralis és az endothelsejtek tight junction struktúráinak, amelyek szerepet játszanak a víz és a vízoldékony anyagok paracellularis transzportjában, valamint más sejtek transzmigrációjában (Tsukita és Furuse, 2000; Tsukita, 2001).

Eddig mindössze egy tanulmányban vizsgálták RT-PCR és immunhisztokémiai módszerekkel a kutyák gyomornyálkahártyájának claudinexpresszióját. Ennek során megállapították, hogy a claudin-18 fehérje konzervatív és különösen a funkcionális

szempontból jelentős doménjének aminosav-szekvenciája mutat egyezést egérben, patkányban, nyúlban, kutyában, majomban és emberben (Türeci et al., 2011).

Első vizsgálatunk során egészséges kutyák gyomorbiopsziáinak claudin-1, -2, -3, -4, -5, -7, -8, -10 és -18 expressziós immunhisztokémiai vizsgálatát végeztük el.

Ezeknek a claudinmolekuláknak a tumorgenezisben és a tumorprogresszióban betöltött szerepét számos humán és állati szöveten vizsgálták. A claudin-1 nem mutatható ki az egészséges kutyák colorectalis nyálkahártyájának epithelrétegében, míg „low grade" colorectalis carcinomában expresszálódik (Jakab et al., 2010b). A csökkent claudin-1, -3, -4 és -5 expresszió szerepet játszik a kutyák hasnyálmirigyének exocrin acinaris sejtjeinek carcinogenesisében (Jakab et al., 2011a,b). A claudin-7 immunhisztokémiai markere a kutyák biliaris epithelsejtjeiben bekövetkező proliferatív elváltozásoknak, és diagnosztikai értéke van a cholangiocarcinoma és hepatocarcinoma elkülönítésében (Jakab et al., 2011a,b; 2012).

JAKAB és mtsai (2008) kutyák egészséges, lobaris hyperplasiát mutató és simplex carcinomás emlőmirigyében vizsgálták a claudin-1, -2, -3, -4, -5 és -7 expressziót. Vizsgálataik során megállapították, hogy a csökkent vagy megszűnt claudin-1, -2, -5 és -7 expresszió kutyák emlődaganataiban a tumorprogresszió során a sejtek polarizáció zavarához, az alaphártyáról való leválásához és az invazivitás fokozódásához vezethet. OHTA és mtsai (2011) egészséges kutyák endoszkópos úton nyert duodenumbiopsziáiban claudin-3, -5 és -7 expressziót állapítottak meg, míg a minták claudin-1, -2, -8 negatívak voltak az immunoblott és immunfluoreszcenciás vizsgálatok során.

Tudomásunk szerint eddig immunhisztokémiai módszerrel átfogóan nem vizsgálták az egészséges kutyák gyomornyálkahártyájának claudinexpresszióját. Eredményeink alapján a gyomornyálkahártya felületi epithelsejtjei, a fundus- és pylorusmirigyek epithelsejtjei és az enteroendokrin sejtjei intenzív claudin-18 membránpozitivitást mutattak. Emellett a pylorusmirigyek distalis részében claudin-2 pozitivitást és a fundusi és pylorusi régió propria rétegének endothel sejtjeiben claudin-5 pozitivitást észleltünk. A claudin-2 Westernblottal és RT-PCR-rel kimutatható egerek antrumi gyomornyálkahártyájában, emellett intestinalis metaplasiában és a vékonybél-nyálkahártyában, de nem mutatható ki az egér gyomrának corpusi részében (Sakamoto et al., 2010). Humán intrahepaticus cholangiocarcinomában a claudin-18 pozitivitás statisztikai módszerekkel igazolt rizikófaktora a nyirokcsomói áttétképződésnek (Shinozaki et al., 2011). Claudin-18 knockout egérvonalon immunhisztokémiai vizsgálattal igazolták a gastritis kialakulását. A vizsgálatok rámutattak a

claudin-18 protonbarrier szerepére a gyomornyálkahártyában (Tamura et al., 2012). A claudin-18 hiánya paracelluláris hidrogénion szivárgáshoz, a gyulladásos citokinek feldúsulásához, neutrophilsejtes beszűrődéshez és atrophiás gyomorgyulladáshoz vezet egérben (Hayashi et al., 2012).

A vizsgálatunk során kapott eredmények alapján feltételezzük, hogy a claudin-18 – egérhez hasonlóan – paracelluláris barriert képez a gyomorsavval szemben a kutyák gyomornyálkahártyájának epithelsejtjei között.

Kutyákban a gyomorgyulladás az esetek 35%-ában áll a krónikus hányás hátterében, míg a tünetmentes egyedek 26–48%-a terhelt ezzel a betegséggel. Az idült gyomorgyulladás megállapítása a gyomorbiopsziák kórszövettani vizsgálatán alapul, és tovább osztályozható a kórszövettani elváltozások és a kóroktan alapján. A sejtes beszűrődés lehet eosinophil sejtes, lymphocytás, plasmasejtes, histiocytás, neutrophil granulocytás, granulomatosus (Simpson, 2010). A gyomornyálkahártya szerkezeti, nem daganatos elváltozásai a következők: atrophia, hypertrophia, degeneratio, necrosis, hyperplasia, fibrosis, oedema, ulceratio, metaplasia (transzdifferenciáció); az elváltozások súlyossága szerint megkülönböztetünk enyhe, közepes és súlyos fokozatot, kiterjedése alapján pedig körülírt, multifocalis és diffúz formát.

A kutyák gyomorgyulladásainak leggyakoribb formája a közepes és súlyos fokú lymphocytás gyulladás. Az eosinophil sejtes, granulomatosus, atrophiás és hyperplasiás gyulladás ritkább (Simpson, 2010). Mai napig nem sikerült bizonyítani, hogy van-e jelentősége a hisztopatológiai osztályozás során a sejtes beszűrődés jellegének és súlyosságának a krónikus gyomorgyulladás kórjóslatában, oki hátterének tisztázásában vagy a gyógykezelési ajánlások meghatározásában (Wilcock, 2013). Bár sok esetben az idült gyulladás kiváltó oka tisztázatlan marad, számos gyomorgyulladást okozó tényező ismert. Ezek közé sorolandó a táplálékérzékenység, a földdel szennyezett eleség fogyasztása (Hetyey et al., 2009), az idegentest, a Physaloptera (Kávai, 1977), a Gnathostoma és a Cyclospiruria férgesség kutyában és macskában egyaránt, Ollulanus férgesség macskában, histoplasmosis, pythiosis, phycomicosis, blastomycosis, mycobacteriosis (DeNovo et al., 2003; Wilcock et al., 2013). Az elmúlt években számos tanulmányban vizsgálták a GHLO szerepét a gyomornyálkahártya szövettani elváltozásai és a klinikai tünetek hátterében. Egy esetben sem sikerült bizonyítani az ok-okozati összefüggést a fertőzöttség és a klinikai tünetek megléte között, azonban megállapítást nyert, hogy a GHLO-k kiválthatják a gyomornyálkahártya fehérvérsejtekkel való

beszűrődését, fibrosisát és lymphoid follicularis hyperplasiáját (Szeredi és Molnár, 1998; Fodor et al., 1999; Sapierzyński és Malicka, 2004; Sapierzyńiski et al., 2006; Psáder et al., 2012; Wilcock, 2013).

Jelen tanulmányunk második részében a lymphocytás gyomorgyulladásos kutyák endoszkópos módszerrel vett gyomorbioptátumainak claudin-1, -2, -3, -4, -5, -7, -8, -10 és -18 expressziójának immunhisztokémiai vizsgálatát végeztük el. A claudinmolekulák expressziójának változása nem csak daganatos megbetegedések esetén igazolódott. Habár feltételezések szerint a gyomorgyulladás elsődleges oka az epithelsejtek közötti TJ struktúra és az epithelialis paracellularis barrier sérülése, a patogenezis nagyrészt ismeretlen. A Helicobacter pylori fertőzés képes befolyásolni a claudin-4 és -5 expressziójának csökkenése révén a gyomornyálkahártya permeabilitását egérben és emberben (Fedwick et al., 2005). A claudin-2 és -3 expressziója coeliakiás gyermekek duodenumának nyálkahártyájában intenzívebb, mint egészséges társaikában (Győrffy, 2009). HASHIMOTO és mtsai MKN28 gyomorhámsejt-tenyészeten igazolták a hidrogén-peroxid hatására kialakuló claudin-3 expresszió gyengülését és az emiatt bekövetkező permeabilitás fokozódását, amelyet a transepithelialis rezisztencia mérésével és dextránpermeabilitás-vizsgálattal igazoltak (Hashimoto et al., 2008).

Saját vizsgálataink során mind az enyhe fokú, a mérsékelt és a súlyos fokú lymphocytás gyomorgyulladás esetén intenzív claudin-18 membránpozitivitást észleltünk a fundus- és a pylorusmirigyek epithelsejtjeiben egyaránt. A claudin-2 ellenanyaggal végzett vizsgálatainkban mindhárom fokozatú lymphocytás gyulladásos mintacsoportban intenzív, homogén lineáris membránpozitivitást figyeltünk meg a pylorusmirigyek distalis részében. Az endothelsejtek membránjában a fundusi és pylorusi régióban egyaránt intenzív claudin-5 pozitivitást észleltünk, azonban a claudin-1, -3, -4, -6, -7, -8 és -10 vizsgálatok negatív eredménnyel zárultak. A kapott eredmények megegyeznek az egészséges kutyák gyomrából származó minták vizsgálata során általunk tapasztalt claudinmintázattal, így a lymphocytás gyomorgyulladás esetében kutyában nem találtunk a munkánkba beválogatott olyan claudinmarkert, amely a tight junction sejtkapcsoló struktúra változására, fokozott vagy csökkent expressziójára, esetleg elvesztésére, ill. a gyomornyálkahártya epithelrétegének esetleges permeabilitás fokozódására utalna. A gyulladásos sejtek, a lymphocyták, a plasmasejtek, a macrophagok a vizsgálatba bevont claudinokra negativitást mutattak, így ezek megbízható belső negatív kontrollként használhatók. Egy korábbi esetleírásból ismert, hogy

intenzív claudin-5 membránpozitivitás mutatható ki kutyák eosinophil sejtes gyomorgyulladásában is a gyulladásos neovascularisatio során képződött mikroerek endothelsejtjeiben, a propria- és a submucosarétegek vérereinek endothelsejtjeiben és a submucosa nyirokereinek endothelsejtjeiben is (Hetyey et al., 2009).

Korábbi retrospektív vizsgálatunkban megállapítottuk, hogy a hányás miatt gyomortükrözésre érkezett kutyákból vett gyomorbiopsziák kórszövettani vizsgálata alapján a szövettani elváltozások súlyossága nem korrelál az alkalmazott gyógykezeléssel. Felmerült a kérdés, hogy gyakran tetten érhető kórokozók nélkül, az élettani ingerek mellett (táplálékantigén) kialakuló gyomorgyulladás hátterében a normálistól eltérő kórszövettani kép kialakulásában szerepet játszhat-e egy tight junction struktúra szintjén zajló permeabilitás fokozódás. **A claudin-2 és -18 intenzív expressziója a gyomornyálkahártya integritásában és a védekező mechanizmusban betöltött fontos szerepükre utal. A kutyák lymphocytás gyomorgyulladásáról megállapítható, hogy annak kialakulása és súlyossága nem különbözik az egészséges állapotra egyébként jellemző claudin-2, -5 és -18 expressziótól, ezáltal claudinfehérjék szintjén ebben a kórképben nem sikerült egy esetleges strukturális változást, mint hajlamosító tényezőt megállapítani. További vizsgálatok szükségesek annak eldöntésére, hogy a claudin-2, -5 és -18 molekulák expressziója hogyan változik egyéb kóros, pl. dysplasticus, metaplasticus és neoplasticus, folyamatokban.**

Habár a claudinok szerepét a tumorprogresszióban számos humán és állatorvosi tanulmányban vizsgálták különböző szöveteken, nem áll rendelkezésre irodalmi adat a kutyák gyomor-adenocarcinomájával kapcsolatban. Tanulmányunk harmadik részében a pecsétgyűrűsejtes gyomor-adenocarcinomában szenvedő kutyák endoszkópos gyomorbioptátumainak claudin-1, -2, -3, -4, -5, -6, -7, -8, -10 és -18 expressziójának immunhisztokémiai vizsgálatát végeztük el.

Daganatos szöveteken végzett claudinexpressziós vizsgálatok segítségével új távlatok nyílhatnak a tumorkezelésben. Régóta ismert tény, hogy a Clostridium perfringens enterotoxinja (CPE) cytolisist okoz emlős szomatikus sejtekben (McClane et al., 1988). KATAHIRA és mtsai (1997) kutatásai alapján a CPE fehérje C-terminálisa képes a claudin-3 és -4 fehérjéhez kötődni, miközben N-terminálisa pórusokat formál a sejtmembránon, annak feloldódását okozva. Így megállapítható, hogy a claudin-3 és -4 a CPE receptora, így a toxin terápiás célra alkalmazható a claudin-3 és -4 molekulákat expresszáló tumorokban.

Számos tanulmányban vizsgálták a humán gyomordaganatok claudinexpresszió változásait. A claudin-3 down-regulációja – endoszkópos mucosalis és submucosalis resectioval eltávolított, korai stádiumú gyomorcarcinomában – összefüggésbe hozható a carcinoma sejtek proliferációs potenciáljával (Okugawa et al., 2012). ZHU és mtsai (2013) a claudin-4 expresszióját vizsgálták klinikailag igazolt gyomordaganatban, normál gyomornyálkahártyában, intestinalis metaplasiában és a daganatot megelőző stádiumban lévő dysplasticus mintákban. Eredményeik a claudin-4 fokozott expresszióját igazolták a daganatos és dysplasticus szövetekben. ZAVALA-ZENDEJAS és mtsai (2011) gyomor-adenocarcinoma sejtvonalon igazolták a fokozott claudin-6, -7 és -9 expresszió szerepét a tumorképződésben. Egy másik tanulmányban a claudin-10 és -17 csökkent, míg a claudin-14 fokozott expresszióját találták humán gyomordaganatban (Man et al., 2013). EFTANG és mtsai (2013) húsz gyomor-adenocarcinomás beteg biopsziás mintáinak genetikai vizsgálatát végezték el cDNS microarray analízissel, a mintákból izolált RNS-ből. Az eredmények alapján a claudin-1 fokozott expressziója volt igazolható a gyomorrákban, emellett a claudin-1 expressziót összefüggésbe hozták a műtét utáni rossz prognózissal.

Habár a claudin-18 szerepét a humán gyomordaganatok kialakulásában többen is vizsgálták, az eredmények ellentmondásosak. SENTANI és mtsai (2008) 21 humán pecsétgyűrűsejtes gyomor-adenocarcinomás mintán végzett claudin-18 immunhisztokémiai vizsgálata szerint 21 (86%) minta volt pozitív. Két másik, későbbi tanulmányban a claudin-18 down-regulációját találták. JUN és mtsai (2013) n=134 sebészileg kimetszett gyomorrákos mintát vizsgáltak. Eredményeik alapján a daganatos mintákban a claudin-3 és -7 fokozott és a claudin-18 csökkent expressziója szerepet játszhat a carcinogenezisben. Továbbá a claudin-7 expressziója és a claudin-18 eltűnése független indikátorai a rossz prognózisnak gyomorrák esetében (Jun et al., 2013). OSHIMA és mtsai (2013) az endoszkóppal eltávolított n=75 gyomorrákos minta immunfluoreszcenciás vizsgálata során állapították meg, hogy a claudin-18 csökkent expressziója összefüggésbe hozható a gyomorrák proliferációs hajlamával, mely a carcinogenezisben betöltött szerepére utal (Oshima et al., 2013).

Jelen tanulmányunk az első immunhisztokémiai tanulmány, mely a kutyák pecsétgyűrűsejtes gyomor-adenocarcinomájának claudin expresszióját vizsgálta. Eredményeink alapján a gyomorbioptátumainkban a fundus- és pylorusmirigyek tájékáról származó, invazívan növekvő adenocarcinoma sejtek claudin-18 negatívak voltak. Eredményeink megegyeznek

OSHIMA és mtsai (2013) és JUN és mtsai (2013) humán gyomordaganatokon végzett kutatásai során tapasztaltakkal. A dysplasticus epithelsejtek gyenge claudin-18 festődése **– a környező, intakt gyomornyálkahártya felszíni epithelsejtjeivel és fundus- és pylorusmirigyek epithelsejtjeinek intenzív, lineáris membránpozitivitásával összevetve – a tumorgenezis korai jelének tekinthető. Adataink alapján feltételezhető, hogy a claudin-18 csökkent expressziója fontos szerepet játszik a kutyák pecsétgyűrűsejtes gyomor-adenocarcinomájának kialakulásában és összefüggésben van a tumor invazivitásával. Tanulmányunk alapján a claudin-18 csökkent expressziója korai diagnosztikai markere lehet akutyák pecsétgyűrűsejtes gyomor-adenocarcinomájának.**

3.4.4. Megállapítások

- Elsőként a mi vizsgáltuk az egészséges kutya gyomornyálkahártya claudin-1, -2, -3, -4, -5, -6, -7, -8, -10 és -18 expresszióját immunhisztokémiai módszerrel.
- Vizsgálataink alapján megállapítható, hogy a claudin-18 a gyomornyálkahártya epithelsejtjei közötti tight junction sejtkapcsoló struktúra fontos alkotója, és feltehetően paracellularis barriert képez – az egérhez hasonlóan – a gyomorsavval szemben.
- Az egészséges kutyagyomor epithelsejtjei nem expresszálják – immunhisztokémiai módszerekkel kimutatható mértékben – a claudin-1, -3, -4, -5, -6, -7, -8 és -10 molekulákat.
- A pylorusi mirigyek distalis részének epithelsejtjei között intenzív, lineáris, claudin-2 membránpozitivitás mutatható ki, melynek szerepe egyelőre ismeretlen.
- A kutyák lymphocytás gyomorgyulladásáról megállapítható, hogy annak kialakulása és súlyossága nem különbözik az egészséges állapotra egyébként jellemző claudin-2, -5, -18 expressziótól. Így claudinfehérjék szintjén ebben a kórképben nem sikerült tight junction strukturális változást vagy permeabilitás fokozódást, mint hajlamosító tényezőt megállapítani.
- A kutyák gyomrának pecsétgyűrűsejtes adenocarcinomájában a tumorsejtek nem expresszálják – immunhisztokémiai módszerrel kimutatható mértékben – a claudin-18

fehérjéket az invazív fronton, így feltételezhetően csökkent expressziójuk szerepet játszhat a tumorgenezisben és diagnosztikai markerei a folyamatnak.

- A kutyák pecsétgyűrűsejtes gyomor-adenocarcinomájában az infiltratívan növekvő tumorral határos területek dysplasticus epithelsejtjeinek gyenge claudin-18 pozitivitása korai diagnosztikai markere lehet a tumorgenezisnek, így hozzájárulhat a mihamarabbi, sikeres gyógykezeléshez.
- A kutyák gyomornyálkahártyájának claudin-1, -2, -3, -4, -5, -6, -7, -8, -10 és -18 expresszióváltozása az egyes gyomordaganatokban további vizsgálatokat igényel. Ezek során – a humán tanulmányokhoz hasonlóan – az egyes claudinfehérjék fokozott vagy csökkent expressziója és a túlélési időre gyakorolt hatása állhat a kutatások középpontjában.

4. Új tudományos eredmények

1. Kutyákban nem lehet sem a marmagasság, sem a testtömeg ismeretében olyan egyenletet szerkeszteni, mellyel az egyes vékonybél szakaszok hossza pontosan megállapítható lenne.
2. A szájon át adott Lipofundin oldat cholagog hatása jól mérhető, így alkalmas az enteralis tápszonda helyeződésének epehólyag-kontrakcióra gyakorolt hatásának vizsgálatára. Minél mélyebbre juttatjuk a Lipofundin tápoldatot a gyomor-vékonybélbe, annál kisebb mértékű és rövidebb ideig tartó epehólyag-kontrakciót kapunk. Így feltételezzük, hogy 20-30 cm mélyen a jejunumba vezetett tápszonda hasznos lehet a heveny hasnyálmirigy-gyulladás kezelésében.
3. Bevezettünk a hazai gyakorlatunkba egy nemzetközileg elfogadott módszert a gyomorbioptátumok szövettani értékelésére, melybe új szempontként bevettük a gyomor GHLO-fertőzöttségét. Ily módon átfogó képet kaptunk a gyomortükrözésre érkezett hazai kutyák GHLO-fertőzöttségéről és az egyes gyulladásos elváltozások előfordulásáról. Az endoszkópos gyomorbioptátumok ilyen esetszámú feldolgozására a hazai szakirodalomban még nem volt dokumentált példa.
4. A claudin-18 a gyomornyálkahártya epithelsejtjei közötti tight junction sejtkapcsoló struktúra fontos alkotója, és feltehetően paracellularis barriert képez – az egérhez hasonlóan – a gyomorsavval szemben.
5. A lymphocytás gyomorgyulladásról megállapítható, hogy annak kialakulása és súlyossága nem különbözik az egészséges állapotra egyébként jellemző claudin-2, -5, -18 expressziótól kutyában. Így claudinfehérjék szintjén ebben a kórképben nem sikerült tight junction strukturális változást vagy permeabilitás fokozódást, mint hajlamosító tényezőt megállapítani.
6. A kutyák gyomrának pecsétgyűrűsejtes adenocarcinomájában a tumorsejtek nem expresszálják – immunhisztokémiai módszerrel kimutatható mértékben – a claudin-18 fehérjéket az invazív fronton. A tumorral határos területek dysplasticus epithelsejtjeinek gyenge claudin-18 pozitivitása korai diagnosztikai markere lehet a tumorgenezisnek.

5. A jövő kutatási lehetőségei

A dolgozatban összefoglalt eredmények alapján további kérdések merülnek fel a jejunalis táplálás pancreatitisben szenvedő kutyák gyógykezelésének klinikai gyakorlatába való bevezetésével és a kutyák egyes gyomorbetegségeinek diagnosztikájával és terápiájával kapcsolatban. Ezek megválaszolására prospektív vizsgálatokra van szükség, melyek a következők lehetnek:

1. Akut pancreatitis korai jejunalis táplálása kutyában: prospektív, randomizált, nyílt vizsgálat.
2. Gyomorbetegségek etiológiai megközelítése, endoszkópos és szövettani diagnózisa, célzott terápiája, a gyógyulás endoszkópos ellenőrzése prospektív vizsgálatban.
3. Rákmegelőző állapotok (atrophia, intestinalis metaplasia, adenoma, MALT lymphoma) követése Helicobacter eradikáció után.
4. Helicobacter reinfekció szűrő jellegű követése kutyában.

6. Irodalomjegyzék

1. Abood, S. K., Buffington, C. A.: Enteral feeding of dogs and cats: 51 cases (1989-1991). J. Am. Vet. Med. Assoc., 1992. *201*. 619-622.
2. Adler, G., Beglinger, C.: Hormones as regulators of pancreatic secretion in man. Eur. J. Clin. Invest., 1990. *20.* S27-S32.
3. Al Moustafa, A. E., Alaoui-Jamali, M. A. et al.: Identification of genes associated with head and neck carcinogenesis by cDNA microarray comparison between matched primary normal epithelial and squamous carcinoma cells. Oncogene, 2002. *21*. 2634–2640.
4. Aldred, M. A., Huang, Y. et al.: Papillary and follicular thyroid carcinomas show distinctly different microarray expression profiles and can be distinguished by a minimum of five genes. J. Clin. Oncol., 2004. *22.* 3531–3539.
5. Allenspach, K., Wieland, B. et al.: Chronic enteropathies in dogs: evaluation of risk factors for negative outcome. J. Vet. Intern. Med., 2007. *21*. 700-708.
6. Bizzozero, G.: Sulla presenza di batteri nelle ghiandole rettali e nelle ghiandole gastriche del cane. Atti. R. Accad. Sci. Torino, 1893. *28.* 249-251.

7. Bodoky Gy., Harsányi L., Pap Á.: Effect of enteral nutrition on exocrine pancreatic function. Am. J. Surg., 1991. *161.* 144-148.
8. Boer, S. Y., Masclee, A. M. et al.: Effect of intravenous fat on cholecystokinin secretion and gallbladder motility in man. J. Parent. Enter. Nutr., 1992. *16.* 16-19.
9. Borlak, J., Meier, T. et al.: Epidermal growth factor-induced hepatocellular carcinoma: gene expression profiles in precursor lesions, early stage and solitary tumours. Oncogene, 2005. *24.* 1809–1819.
10. Bozzini, P.: Lichtleiter, eine Erfindung zur Anschauung innerer Teile und Krankheiten, nebst der Abbildung. Journal der practischen Arzneykunde und Wundarzneykunst, 1806. *24*. 107-124.
11. Cay, A., Imamoglu, M. et al.: Ultrasonographic evaluation of fatty meal stimulated gallbladder contraction in the diagnosis of biliary dyskinesia in children. Acta Paediatr., 2006. *95*. 838-842.
12. Cheung, S. T., Leung, K. L. et al.: Claudin-10 expression level is associated with recurrence of primary hepatocellular carcinoma. Clin. Cancer Res., 2005. *11*. 551–556.
13. Conter, R. L., Roslyn, J. J., Taylor, I. L.: Effects of peptide YY on gallbladder motility. Am. J. Physiol., 1987*a*. *252*. G736-G741.
14. Conter, R. L., Roslyn, J. J. et al.: Pancreatic polypeptid enhances postcontractile gallbladder filling in the prairie dog. Gastroenterology, 1987*b*. *92*. 771-776.
15. Craven, M., Simpson, J. W. et al.: Canine inflammatory bowel disease: retrospective analysis of diagnosis and outcome in 80 cases (1995-2002). J. Small Anim. Pract., 2004. *45*. 336-342.
16. Day, M. J., Bilzer, T. et al.: Histopathological standards for the diagnosis of gastrointestinal inflammation in endoscopic biopsy samples from the dog and cat: a report from the World Small Animal Veterinary Association Gastrointestinal Standardization Group. J. Comp. Path., 2008. *138.* S1-S43.
17. DeNovo, R. C.: Diseases of the stomach. In: Tams, T. R. (ed.): Handbook of Small Animal Gastroenterology. Saunders. St. Louis, Missouri, 2003. 159–194.
18. Eftang, L. L., Esbensen, Y. et al.: Up-regulation of CLDN1 in gastric cancer is correlated with reduced survival. BMC Cancer, 2013. *13*. 586. doi: 10.1186/1471-2407-13-586.

19. Everson, G. T., Braverman, D. Z. et al.: A critical evaluation of real-time ultrasonography for the study of gallbladder emptying: an aid to diagnosis of biliary obstruction. Vet. Rad., 1980. *79.* 40-46.
20. Fedwick, J. P., Lapointe, T. K. et al.: Helicobacter pylori activates myosin light-chain kinase to disrupt claudin-4 and claudin-5 and increase epithelial permeability. Infect. Immun., 2005. *73.* 7844–7852.
21. Fehér Gy.: A háziállatok funkcionális anatómiája. Második kötet. Mezőgazdasági Kiadó. Budapest, Magyarország, 1980. 341-356.
22. Finn, S. T., Park, R. D. et al.: Ultrasonographic assessment of sincalide-induced canine gallbladder emptying: an aid to the diagnosis of biliary obstruction. Veterinary Radiology, 1991. *32.* 269-276.
23. Fodor L., Szeredi L., Varga J.: A Helicobacter nemzetség. Magy. Állatorv. Lapja, 1999. *121*. 426-433.
24. Fox, J. G., Lee, A.: The role of Helicobacter species in newly recognized gastrointestinal tract diseases of animals. Lab. Anim. Sci., 1997. *47*. 222-255.
25. Froehlich, F., Gonvers, J. J., Fried, M.: Role of nutrient fat and cholecystokinin in regulation of gallbladder emptying in man. Dig. Dis. Sci., 1995. *40*. 529-533.
26. Furuse, M., Fujita, K. et al.: Claudin-1 and -2: novel integral membrane proteins localizing at tight junctions with no sequence similarity to occludin. J. Cell. Biol., 1998. *141*. 1539–1550.
27. García-Sancho, M., Rodríguez-Franco, F. et al.: Evaluation of clinical, macroscopic, and histopathologic response to treatment in nonhypoproteinemic dogs with lymphocytic-plasmacytic enteritis. J. Vet. Intern. Med., 2007. *21*. 11-17.
28. Gress, T. M., Muller-Pillasch, F. et al.: A pancreatic cancer-specific expression profile.Oncogene, 1996. *13*. 1819–1830.
29. Győrffy H.: Claudinok és prognosztikai faktorok vizsgálata egyes gastrointestinalis betegségekben. Magyar Onkológia, 2009. *53*. 377-383.
30. Hänninen, M. L., Happonen, I. et al.: Culture and characteristics of Helicobacter bizzozeronii, a new canine gastric Helicobacter sp. Int. J. Syst. Bacteriol., 1996. *46.* 160-166.

31. Happonen, I., Saari, S. et al.: Occurrence and topographical mapping of gastric Helicobacter-like organisms and their association with histological changes in apparently healthy dogs and cats. Zentralbl. Veterinarmed A., 1996. *43.* 305-315.
32. Harsányi L., Bodoky Gy., Pap Á., Tihanyi T., Flautner L.: The effect of two different methods of jejunal feeding on pancreatic function. Orvosi Hetilap, 1991. *132.* 2659-2662, 2665.
33. Hashimoto, K., Oshima, T. et al.: Oxidative stress induces gastric epithelial permeability through claudin-3. Biochem. Biophys. Res. Commun., 2008. *376.* 154–157.
34. Hayashi, D., Tamura, A. et al.: Deficiency of claudin-18 causes paracellular H+ leakage, up-regulation of interleukin-1β, and atrophic gastritis in mice. Gastroenterology, 2012. *142*. 292-304.
35. Heinzelmann-Schwarz, V. A., Gardiner-Garden, M. et al.: Overexpression of the cell adhesion molecules DDR1, claudin 3, and Ep-CAM in metaplastic ovarian epithelium and ovarian cancer. Clin. Cancer Res., 2004. *10.* 4427–4436.
36. Hermanns, W., Kregel, K. et al.: Helicobacter-like organisms: histopathological examination of gastric biopsies from dogs and cats. J. Comp. Pathol., 1995. *112.* 307-318.
37. Hetyey Cs., Jakab Cs., Mándoki M., Németh T.: Hétéves, hím, keverék kutya scirrhosus, idült, eosinophilsejtes gyomorgyulladása. Klinikopatológiai eset ismertetése. Magy. Állatorv. Lapja, 2009. *131*. 91–99.
38. Hibbs, K., Skubitz, K. M. et al. Differential gene expression in ovarian carcinoma: identification of potential biomarkers. Am. J. Pathol., 2004. *165*. 397–414.
39. Hopman, W. P. M., Rosenbusch, G. et al.: Gallbladder contraction: effects of fatty meals and cholecystokinin. Radiology, 1985. *157*. 37-39.
40. Hopman, W. P., Jansen, J. B. et al.: Cephalic stimulation of gallbladder contraction in humans: role of cholecystokinin and the cholinergic system. Digestion, 1987. *38*. 197-203.
41. Hough, C. D., Sherman-Baust, C.A. et al.: Large-scale serial analysis of gene expression reveals genes differentially expressed in ovarian cancer. Cancer Res., 2000. *60*. 6281–6287.
42. Itoh, Z., Takahashi, I.: Periodic contractions of the canine gallbladder during the interdigestive state. Am. J. Physiol., 1981. *240*. G183-G189.

43. Jakab Cs, Gálfi P., Jerzsele Á., Balogh L., Thuróczy J., Szász V., Sterczer Á.: Klaudin-1 expressziós vizsgálatok kutyák daganatos circumanalis mirigyeiben. Magy. Állatorv. Lapja, 2010a. *132.* 591-600.
44. Jakab, Cs., Halász, J., Szász, A. M., Kiss, A., Schaff, Z., Rusvai, M., Gálfi, P., Kulka, J.: Expression of claudin-1, -2, -3, -4, -5 and -7 proteins in benign and malignant canine mammary gland epithel tumours. J. Comp. Pathol., 2008. *139*. 238-245.
45. Jakab, Cs., Rusvai, M., Gálfi, P., Halász, J., Kulka, J.: Expression of claudin-5 in canine pancreatic acinar cell carcinoma – An immunohistohemical study. Acta Vet. Hung., 2011a. *59.* 89–100.
46. Jakab, Cs., Rusvai, M., Demeter, Z., Gálfi, P., Szabó, Z., Kulka, J.: Expression of claudin-4 molecule in canine exocrine pancreatic acinar cell carcinomas. Histol. Histopathol., 2011b. *26.* 1121–1126.
47. Jakab, Cs., Rusvai, M., Gálfi, P., Szabó, Z., Szabára, A., Kulka, J.: Expression of claudin-1, -3, -4, -5 and -7 proteins in low grade colorectal carcinoma of canines. Histol. Histopathol., 2010b. *25.* 55–62.
48. Jakab, Cs.: Immunohistochemical examination of the claudin-1, -3, -4, and -7 expression in canine tumours. Theses of PhD dissertation. Szent István University. Budapest, Hungary, 2012.
49. http://www.huveta.hu/bitstream/10832/479/2/JakabCsabaThesisEnglish.pdf
50. Jergens, A. E., Moore, F. M. et al.: Idiopathic inflammatory bowel disease in dogs and cats: 84 cases (1987-1990). J. Am. Vet. Med. Assoc., 1992. *201*. 1603-1608.
51. Jergens, A. E., Schreiner, C. A. et al.: A scoring index for disease activity in canine inflammatory bowel disease. J. Vet. Intern. Med., 2003. *17*. 291-297.
52. Jonderko, K., Buéno, L.: Effect of peripherally and centrally administered calcitonin on gallbladder emptying in dogs. Gastroenterology, 1997. *32.* 380-388.
53. Jonderko, K., Ferré, J. P., Buéno, L.: Noninvasive evaluation of kinetics of gallbladder emptying and filling in the dog. A real-time ultrasonographic study. Dig. Dis. Sci., 1994. *39.* 2624-2633.
54. Jonderko, K., Ferré, J. P., Buéno, L.: Real-time ultrasonography as a noninvasive tool for the examination of canine gallbladder emptying: a validation study. J. Pharmacol. Toxicol. Methods, 1992. *27.* 107-111.

55. Jun, K. H., Kim, J. H. et al.: Expression of claudin-7 and loss of claudin-18 correlate with poor prognosis in gastric cancer. Int. J.Surg., pii: 2013. S1743-9191, 01123-0. doi: 10.1016/j.ijsu.2013.11.022. (Epub ahead of print)
56. Jung, H., Jun, K. H. et al.: The expression of claudin-1, claudin-2, claudin-3, and claudin-4 in gastric cancer tissue. J. Surg. Res., 2011. *167.* 185–191.
57. Katahira, J., Inoue, N. et al.: Molecular cloning and functional characterization of the receptor for Clostridium perfringens enterotoxin. J. Cell. Biol., 1997. *136.* 1239-1247.
58. Kathrani, A., Werling, D., Allenspach, K.: Canine breeds at high risk of developing inflammatory bowel disease in the south-eastern UK. Vet. Rec., 2011. *169*. 635.
59. Kávai A.: Adatok a hazai macskák féregfertőzöttségéről. Parasit. Hung., 1977. *10.* 91–93.
60. Kishk, S. M. A., Darweesh, R. M. A. et al.: Sonographic evaluation of resting gallbladder volume and postprandial emptying in patients with gallstone. Am. J. Roentgenol., 1987. *148.* 875-879.
61. Kominsky, S. L., Argani, P. et al.: Loss of the tight junction protein claudin-7 correlates with histological grade in both ductal carcinoma in situ and invasive ductal carcinoma of the breast. Oncogene, 2003. *22*. 2021–2033.
62. Kominsky, S. L., Vali, M. et al.: Clostridium perfringens enterotoxin elicits rapid and specific cytolysis of breast carcinoma cells mediated through tight junction proteins claudin 3 and 4. Am. J. Pathol., 2004. *164.* 1627–1633.
63. Kraft, W.: Tierärztliche Endoskopie Technik, Befunde, Diagnose. Schattauer. Stuttgart, Németország. 1993.
64. Kramer, F, White, K. et al.: Genomic organization of claudin-1 and its assessment in hereditary and sporadic breast cancer. Hum. Genet., 2000. *107*. 249–256.
65. Layer, P., Peschel, S. et al.: Human pancreatic secretion and intestinal motility: effects of ileal nutrient perfusion. Am. J. Physiol., 1990. *258*. G196-G201.
66. Ledeboer, M., Masclee, A. A. et al.: Effect of intragastric or intraduodenal administration of a polymeric diet on gallbladder motility, small-bowel transit time, and hormone release. Am. J. Gastroenterol., 1998. *93*. 2089-2096.
67. Ledeboer, M., Masclee, A. A. et al: Gallbladder motility and cholecystokinin secretion during continuous enteral nutrition. Am. J. Gastroenterol., 1997. *92*. 2274-2279.

68. Lee, S. K., Moon, J. et al.: Loss of the tight junction protein claudin 4 correlates with histological growth-pattern and differentiation in advanced gastric adenocarcinoma. Oncol. Rep., 2005. *13*. 193–199.
69. Lee, A., Krakowka, S. et al.: Role of Helicobacter felis in chronic canine gastritis. Vet. Pathol., 1992. *29*. 487-494.
70. Lin, H. C., Chey, W. Y.: Cholecystokinin and peptide YY are released by fat in either proximal or distal small intestine in dogs. Regul. Pept., 2003. *114*. 131-135.
71. Littman, M. P., Dambach, D. M. et al.: Familial protein-losing enteropathy and protein-losing nephropathy in Soft Coated Wheaten Terriers: 222 cases (1983-1997). J. Vet. Intern. Med., 2000. *14*. 68-80.
72. Lobo, D. N., Memon, M. A. et al.: Evolution of nutritional support in acute pancreatitis. Br. J. Surg., 2000. *87*. 695-707.
73. Long, H., Crean, C.D. et al.: Expression of Clostridium perfringens enterotoxin receptors claudin-3 and claudin-4 in prostate cancer epithelium. Cancer Res., 2001. *61*. 7878–7881.
74. Lu, K. H., Patterson, A. P. et al. Selection of potential markers for epithelial ovarian cancer with gene expression arrays and recursive descent partition analysis. Clin. Cancer Res., 2004. *10*. 3291–3300.
75. Magee, D. F., Naruse, S. and Pap, A.: Vagal control of gallbladder contraction. J. Physiol., 1984. *355*. 65-70.
76. Man, G., Wei, L. et al.: The distinct expression patterns of claudin-10, -14, -17 and E-cadherin between adjacent non-neoplastic tissues and gastric cancer tissues. Diagn. Pathol., 2013. *8*. 205. (Epub ahead of print)
77. Mansell, J., Willard, M. D.: Biopsy of the gastrointestinal tract. Vet. Clin. North Am. Pract., 2003. *33*. 1099-1116.
78. Mansfield, C. S., James, F. E. et al.: A pilot study to assess tolerability of early enteral nutrition via esophagostomy tube feeding in dogs with severe acute pancreatitis. J. Vet. Intern. Med., 2011. *25*. 419–425.
79. Marks, S. L.: Nasoesophageal, esophagostomy, gastrostomy, and jejunal tube placement techniques. In: Ettinger, S. J, Feldman, E. C., (eds) Textbook of Veterinary Internal Medicine. 7th ed. WB Saunders Co. Philadelphia, 2010. 333–339.
80. Matsumoto, T., Sarna, S. K. et al.: Canine gallbladder cyclic motor activity. Am. J. Physiol., 1988. *255*. G409-G416.

81. McCann, T., Ridyard, A. et al.: Evaluation of disease activity markers in dogs with idiopathic inflammatory bowel disease. J. Small Anim. Pract., 2007. *48*. 620-625.
82. McCarthy, T. C.: Veterinary Endoscopy for the Small Animal Practitioner. Elsevier-Saunders. St. Louis, Missouri, 2005. 606.
83. McClane, B. A., Hanna, P. C., Wnek, A. P.: Clostridium perfringens enterotoxin. Microb. Pathog., 1988. *4*. 317-323.
84. Michl, P., Buchholz, M. et al. Claudin-4: a new target for pancreatic cancer treatment using Clostridium perfringens enterotoxin. Gastroenterology, 2001. *121*. 678–684.
85. Morin, P. J.: Claudin proteins in human cancer: promising new targets for diagnosis and therapy. Cancer Res., 2005. *65*. 9603-9606.
86. Morita, K., Tsukita, S., Miyachi, Y.: Tight junction-associated proteins (occludin, ZO-1, claudin-1, claudin-4) in squamous cell carcinoma and Bowen's disease. Br. J. Dermatol., 2004. *151*. 328–334.
87. Münster, M., Hörauf., A., Bilzer, T.: Assessment of disease severity and outcome of dietary, antibiotic, and immunosuppressive interventions by use of the canine IBD activity index in 21 dogs with chronic inflammatory bowel disease. Berl. Munch. Tierarztl. Wochenschr., 2006. *119.* 493-505.
88. Murphy, K, German, A. J. et al.: Fecal alpha1-proteinase inhibitor concentration in dogs with chronic gastrointestinal disease. Vet. Clin. Pathol., 2003. *32*. 67-72.
89. Neiger, R., Tschudi, M. et al.: Diagnosis and identification of gastric Helicobacter species by polymerase chain reaction in dogs. Microb. Ecol. Health Dish., 1999. *11*. 234-240.
90. Nichols, L. S., Ashfaq, R., Iacobuzio-Donahue, C. A.: Claudin 4 protein expression in primary and metastatic pancreatic cancer: support for use as a therapeutic target. Am. J. Clin. Pathol. 2004. *121*. 226–230.
91. Ohta, H., Yamaguchi, T. et al.: Expression and subcellular localization of apical junction proteins in canine duodenal and colonic mucosa. Am. J. Vet. Res., 2011. *72.* 1046–1051.
92. Okugawa, T., Oshima, T. et al.: Down-regulation of claudin-3 is associated with proliferative potential in early gastric cancers. Dig. Dis. Sci., 2012. *57*. 1562-1567.
93. Oláh, A., Pardavi, G., Belágyi, T., Nagy, A., Issekutz, Á., Mohamed E. G.: Early nasojejunal feeding in acute pancreatitis is associated with lower complication rate. Nutrition, 2002. *18*. 259-262.

94. Oshima, T., Shan, J. et al.: Down-regulation of claudin-18 is associated with the proliferative and invasive potential of gastric cancer at the invasive front. Plos One, 2013. *8*. e74757. doi: 10.1371/journal.pone.0074757.

95. Otto, G., Hazell, S. L. et al.: Animal and public health implications of gastric colonization of cats by Helicobacter-like organisms. J. Clin. Microbiol., 1994. *32*. 1043-1049.

96. Pápa, K., Psáder, R., Sterczer, Á., Pap, Á., Rinkinen, M., Spillmann, T.: Endoscopically guided nasojejunal tube placement in dogs for short-term post-duodenal feeding. J. Vet. Emerg. Crit. Care, 2009. *19*. 554–63.

97. Pinheiro, J. C., Bates, D. M.: Mixed-Effects Models in S and S-PLUS. Springer. ISBN 978-1-4419-0318-1. 2000. 1-528.

98. Portincasa, P., Altomare, D. F. et al.: The effect of acute oral erythromycin on gallbladder motility and on upper gastrointestinal symptoms in gastrectomized patients with and without gallstones: a randomized, placebo-controlled ultrasonographic study. Am. J. Gastroenterol., 2000. *95*. 3444-3451.

99. Psáder R., Pápa K., Hőnich E., Harnos A., Jakab Cs., Sterczer Á.: Kutyák endoszkópos módszerrel vett gyomorbioptátumainak retrospektív vizsgálata. Magy. Állatorv. Lapja, 2012. *134*. 537–548.

100. Qin, H. L., Su, Z. D. et al.: Early intrajejunal nutrition: bacterial translocation and gut barrier function of severe acute pancreatitis in dogs. Hepatobiliary Pancreat. Dis. Int., 2002. *1*. 150-154.

101. Qin, H. L., Su, Z. D. et al.: Parenteral versus early intrajejunal nutrition: effect on pancreatitic natural course, entero-hormon release and its efficacy on dogs with acute pancreatitis. World J. Gastroenterol., 2003. *9*. 2270-2273.

102. Qin, H. L., Su, Z. D. et al.: Effect of parenteral and early intrajejunal nutrition on pancreatic digestive enzyme synthesis, storage and discharge in dog models of acute pancreatitis. World J. Gastroenterol., 2007. *13*. 1123–1128.

103. R Development Core Team: R: A Language and Environment for Statistical Computing. R Foundation for Statistical Computing. Vienna, Austria, 2006-2009-2011. ISBN 3-900051-07-0, URL http://www.R-project.org.

104. Radin, M. J., Eaton, K. A. et al.: Helicobacter pylori gastric infection in gnotobiotic beagle dogs. Infect. Immun., 1990. *58*. 2606-2612.

105. Ramstedt, K. L., Center, S. A. et al.: Changes in gallbladder volume in healthy dogs after food was withheld for 12 hours followed by ingestion of a meal or a meal containing erythromycin. Am. J. Vet. Res., 2008. *69*. 647-651.
106. Rangel, L. B. A., Sherman-Baust, C. A. et al.: Characterization of novel human ovarian cancer-specific transcripts (HOSTs) identified by serial analysis of gene expression. Oncogene, 2003. *22*. 7225–7232.
107. Reiczigel, J., Harnos, A., Solymosi, N.: Biostatisztika nem statisztikusoknak. Pars Kft., Nagykovácsi, 2010. 465.
108. Remillard, R. L., Armstrong, P. J., Davenport, D. J.: Assisted feeding in hospitalized patients: Enteral and parenteral nutrition. In: Hand, M. S., Thatcher, C. D., Remillard, R. L., Roudebush, P. (eds) Small Animal Clinical Nutrition. 4th ed. Topeka, KS: Mark Morris Institute. 2000. 351–399.
109. Resnick, M. B., Konkin, T. et al.: Claudin-1 is a strong prognostic indicator in stage II colonic cancer: a tissue microarray study. Mod. Pathol., 2005. *18*. 511–518.
110. Rodríguez-Franco, F., Sainz, A. et al.: Pharmacological and dietary treatment of canine malabsorption syndrome: a retrospective study of 17 clinical cases. Zentralbl. Veterinarmed. A., 1999. *46*. 439-452.
111. Rosenquist, C. J., Barcia, T. C.: Studies of gallbladder contraction using intramuscular sincalide. Radiology, 1983. *146*. 21-23.
112. Rothuizen, J., de Vries-Chalmers Hoynck van Papendrecht, R., van den Brom, W. E.: Post prandial and cholecystokinin-induced emptying of the gallbladder in dogs. Vet. Rec., 1990. *126*. 505-507.
113. Sakamoto, H., Mutoh, H., Sugano, K.: Expression of claudin-2 in intestinal metaplastic mucosa of Cdx2-transgenic mouse stomach. Scand. J. Gastroenterol., 2010. *45*. 1273–1280.
114. Santin, A. D, Zhan, F. et al. Gene expression profiles in primary ovarian serous papillary tumors and normal ovarian epithelium: identification of candidate molecular markers for ovarian cancer diagnosis and therapy. Int. J. Cancer, 2004. *112*. 14–25.
115. Sapierzyński, R., Malicka, E. et al: The diagnosis of gastritis and helicobacter-like organisms infection in endoscopic biopsies of the canine gastric mucosa. Pol. J. Vet. Sci., 2006. *9*. 17-21.

116. Sapierzyński, R., Malicka, E.: Effect of gastric Helicobacter-like organisms on gastric epithelial cell proliferation rate in dogs. Pol. J. Vet. Sci., 2004. *7*. 275-281.
117. Sato, N., Fukushima, N. et al.: Gene expression profiling identifies genes associated with invasive intraductal papillary mucinous neoplasms of the pancreas. Am. J. Pathol., 2004. *164*. 903–914.
118. Sayegh, A. I., Reeve, J. R. Jr. et al: Role for the enteric nervous system in the regulation of satiety via cholecystokinin-8. J. Am. Vet. Med. Assoc., 2005. *226*. 1809-1816.
119. Schjoldager, B. T.: Role of CCK in gallbladder function. Ann. N. Y. Acad. Sci., 1994. *23*. 207-218.
120. Schreiner, N. M., Gaschen, F. et al.: Clinical signs, histology, and CD3-positive cells before and after treatment of dogs with chronic enteropathies. J. Vet. Intern. Med., 2008. *22*. 1079-1083.
121. Scott, R. B., Tan, D. T.: Neural modulation of canine duodenal bile acid delivery in the interdigestive and postprandial periods. Am. J. Physiol., 1993. *264*. G357-G366.
122. Sentani, K., Oue, N. et al.: Immunohistochemical staining of Reg IV and claudin-18 is useful in the diagnosis of gastrointestinal signet ring cell carcinoma. Am. J. Surg. Pathol., 2008. *32*. 1182-1189.
123. Shinozaki, A., Shibahara, J. et al.: Claudin-18 in biliary neoplasms. Its significance in the classification of intrahepatic cholangiocarcinoma. Virchows Arch., 2011. *459*. 73-80.
124. Simpson, K. W., Jergens, A. E.: Pitfalls and progress in the diagnosis and management of canine inflammatory bowel disease. Vet. Clin. Small Anim., 2011. *41*. 381-398.
125. Simpson, K. W., Neiger, R. et al.: The relationship of Helicobacter spp. infection to gastric disease in dog and cats. J. Vet. Intern. Med., 2000. *14*. 223-227.
126. Simpson, K. W.: Diseases of the stomach. In: Ettinger, S. J., Feldman, E. C. (ed.): Textbook of Veterinary Internal Medicine. Saunders. St. Louis, Missouri, 2010. 1504–1526.
127. Simpson, K. W.: Stomach. In: Washabau, R. J., Day, M. J. (ed.): Canine & Feline Gastroenterology. Elsevier. St. Luis, Missouri, 2013. 606-609.
128. Soini, Y.: Claudins 2, 3, 4, and 5 in Paget's disease and breast carcinoma. Hum. Pathol., 2004. *35*. 1531–1536.
129. Song, X., Li, X. et al.: Expression of claudin-2 in the multistage process of gastric carcinogenesis. Histol. Histopathol., 2008. *23*. 673-682.

130. Steiner, J. M.: Canine pancreatic disease. In: Ettinger, S. J., Feldman, E.C. (eds) Textbook of Veterinary Internal Medicine. 7th edition. Elsevier Saunders Co. St. Louis. 2010. 1695–1707.
131. Sterczer, Á., Reiczigel, J., Psáder, R., Pápa, K., Vörös, K., Pap, Á.: Cholagogue-induced gallbladder emptying in the diagnosis of canine biliary obstruction. Acta Vet. Hung., 2012. *60*. 199-209.
132. Sterczer, A., Szénási, G., Vörös, K. and Pap, A.: Effects of lorglumide and atropine on MgSO4-induced gallbladder emptying in conscious dogs. Res. Vet. Sci., 2000. *69*. 129-133.
133. Sterczer, A., Vörös, K. and Karsai, F.: Effect of cholagogues on the volume of the gallbladder of dogs. Res. Vet. Sci., 1996. *60*. 44-47.
134. Stonehewer, J., Simpson, J. W. et al.: Evaluation of B and T lymphocytes and plasma cells in colonic mucosa from healthy dogs and from dogs with inflammatory bowel disease. Res. Vet. Sci., 1998. *65*. 59-63.
135. Strauss-Ayali, D., Simpson, K. W. et al.: Serological discrimination of dogs infected with gastric Helicobacter spp. and uninfected dogs. J. Clin. Microbiol., 1999. *37*. 1280-1287.
136. Szeredi L., Molnár T.: "Heliobacter-like" baktériumok egy gastritises kutya gyomrában. Magy. Állatorv. Lapja, 1998. *120*. 731-735.
137. Takács, T., Hajnal, F., Németh, J., Lonovics, J., Pap, A.: Stimulated gastrointestinal hormone release and gallbladder contraction during continuous jejunal feeding in patients with pancreatic pseudocyst is inhibited by octreotide. Int. J. Pancreatol., 2000. *28*. 215-220.
138. Tamura, A., Yamazaki, Y. et al.: Claudin-based paracellular proton barrier in the stomach. Ann. N Y Acad. Sci., 2012. *1258*. 108-114.
139. Terris, B., Blaveri, E. et al.: Characterization of gene expression profiles in intraductal papillary-mucinous tumors of the pancreas. Am. J. Pathol., 2002. *160*. 1745–1754.
140. Tokes, A. M., Kulka, J., Paku, S., Szik, A., Páska, C., Novák, P. K., Szilák, L., Kiss, A., Bögi, K., Schaff, Z.: Claudin-1, -3 and -4 proteins and mRNA expression in benign and malignant breast lesions: a research study. Breast Cancer Res., 2005.*7*. R296–305.
141. Traynor, O. J., Dozois, R. R., DiMagno, E. P.: Canine interdigestive and postprandial gallbladder motility and emptying. Am. J. Physiol., 1984. *246*. G426-G432.

142. Tsukita, S., Furuse, M., Itoh, M.: Multifunctional strands in tight junctions. Nat. Rev. Mol. Cell Biol., 2001. *2*. 285–293.
143. Tsukita, S., Furuse, M.: The structure and function of claudins, cell adhesion molecules at tight junctions. Ann. N. Y. Acad. Sci., 2000. *915*. 129–135.
144. Türeci, O., Koslowski, M. et al.: Claudin-18 gene structure, regulation, and expression is evolutionary conserved in mammals. Gene., 2011. *481*. 83–92.
145. van der Gaag, I.: Pathologycal findings in the gastrointestinal tract of dogs: a biopsy and a follow-up study. Proefschrift. Utrecht, 1990. 1-160.
146. Vu, M. K., van der Veek, P. P. et al.: Does jejunal feeding activate exocrine pancreatic secretion? Eur. J. Clin. Invest., 1999. *29*. 1053-1059.
147. Vu, M. K., Van Oostayen, J. A. et al.: Effect of somatostatin on postprandial gallbladder relaxation. Clin. Physiol., 2001. *21*. 25-31.
148. Waddell, L. S., Michel, K. E.: Critical care nutrition: routes of feeding. Clin Tech Small Anim. Pract., 1998. *13*. 197–203.
149. Walker, J. P. , Khalil, T. et al.: The role of neurotensin in human gallbladder motility. Ann. Surg., 1985. *201*. 678-683.
150. Washabau, R. J., Day, M. J. et al.: Endoscopic, biopsy, and histopathologic guidelines for the evaluation of gastrointestinal inflammation in companion animals. J. Vet. Intern. Med., 2010. *24*. 10-26.
151. Washabau, R. J.: Integration of gastrointestinal function. In: Washabau, R. J. – Day, M. J. (ed.): Canine & Feline Gastroenterology. Elsevier. St. Luis, Missouri, 2013. 1-12.
152. Weber, A. F., Hasa, O., Sautter, J. H.: Some observations concerning the presence of spirilla in the fundic glands of dogs and cats. Am. J. Vet. Res., 1958. *19*. 677-680.
153. Wilcock, B.: Histopathology. Stomach. In: Washabau, R. J., Day, M. J. (ed.): Canine & Feline Gastroenterology. Saunders. St. Louis, Missouri, 2013. 333–341.
154. Willard, M. D., Helman, G. et al.: Intestinal crypt lesions associated with protein-losing enteropathy in the dog. J. Vet. Intern. Med., 2000. *14*. 298-307.
155. Willard, M. D., Jergens, A. E. et al.: Interobserver variation among histopathologic evaluations of intestinal tissues from dogs and cats. J. Am. Vet. Med. Assoc., 2002. *220*. 1177-1182.

156. Willard, M. D., Mansell, J. et al.: Effect of sample quality on the sensitivity of endoscopic biopsy for detecting gastric and duodenal lesions in dogs and cats. J. Vet. Intern. Med., 2008. *22*. 1084-1089.
157. Willard, M. D., Moore, G. E. et al.: Effect of tissue processing on assessment of endoscopic intestinal biopsies in dogs and cats. J. Vet. Intern. Med., 2010. *24*. 84-89.
158. Willard, M. D., Zenger, E., Mansell, J. L.: Protein-losing enteropathy associated with cystic mucoid changes in the intestinal crypts of two dogs. J. Am. Anim. Hosp. Assoc., 2003. *39*. 187-191.
159. Wohl, J. S., Hudson, J. A., Larocca, T. J.: A nonsurgical method for the placement of transpyloric (nasoenteric) feeding tubes using fluoroscopic guidance in dogs. Contemp. Top. Lab. Anim. Sci., 1999. *38*. 65–68.
160. Wu, Y. L., Zhang, S. et al.: Expression transformation of claudin-1 in the process of gastric adenocarcinoma invasion. World J. Gastroenterol., 2008. *14*. 4943-4948.
161. Yasui, W., Oue, N. et al.: Transcriptome dissection of gastric cancer: identification of novel diagnostic and therapeutic targets from pathology specimens. Pathol. Int., 2009. *59*. 121-136.
162. Zavala-Zendejas, V. E., Torres-Martinez, A. C. et al.: Claudin-6, 7, or 9 overexpression in the human gastric adenocarcinoma cell line AGS increases its invasiveness, migration, and proliferation rate. Cancer Investigation, 2011. *29*. 1-11.
163. Zentek, J., Hall, E. J. et al.: Morphology and immunopathology of the small and large intestine in dogs with nonspecific dietary sensitivity. J. Nutr., 2002. *132*. 1652S-1654S.
164. Zhu, J. L., Gao, P. et al.:. Clinicopathological significance of claudin-4 in gastric carcinoma. World J. Surg. Oncol., 2013. *11*. 150. doi: 10.1186/1477-7819-11-150.

7. Publikációs jegyzék

7.1. Az értekezés alapjául szolgáló referált közlemények jegyzéke

Psáder, R., Sterczer, Á., Pápa, K., Harnos, A., Szilvási, V., Pap, Á.: Effect of enteral feeding on gallbladder function in dogs. Acta Vet. Hung., 2012. *60.* 211-222. **IF: 1,173**

Sterczer, Á., Reiczigel, J., **Psáder, R.,** Pápa, K., Vörös, K., Pap, Á.: Cholagogue-induced gallbladder emptying in the diagnosis of canine biliary obstruction. Acta Vet. Hung., 2012. *60.* 199-209. **IF: 1,173**

Psáder R., Pápa K., Hőnich E., Harnos A., Jakab Cs., Sterczer Á.: Kutyák endoszkópos módszerrel vett gyomorbioptátumainak retrospektív vizsgálata. Magy. Állatorv. Lapja, 2012. *134.* 537–548. **IF: 0,146**

Psáder, R., Jakab, Cs., Máthé, Á., Balka, Gy., Pápa, K., Sterczer, Á.: Expression of claudins in the normal canine gastric musosa. Acta Vet. Hung., 2014. *62.* 13-21. **IF: *1,173**

Psáder R., Jakab Cs., Balka Gy., Pápa K., Sterczer Á.: Lymphocytás gyomorgyulladásban szenvedő kutyák endoszkópos módszerrel vett gyomorbioptátumainak immunhisztokémiai vizsgálata klaudin-1, -2, -3, -4, -5, -6, -7, -8, -10 és -18 markerekkel. Magy. Állatorv. Lapja, 2014. *136.* 105–114. **IF: *0,146**

7.2. Az értekezés témájához kapcsolódó referált közlemények jegyzéke

Pápa, K., **Psáder, R.,** Sterczer, Á., Pap, Á., Rinkinen, M., Spillmann, T.: Endoscopically guided nasojejunal tube placement in dogs for short-term post-duodenal feeding. J. Vet. Emerg. Crit. Care, 2009. *19.* 554–63. **IF: 0,693**

Pápa, K., Máthé, Á., Abonyi-Tóth, Zs., Sterczer, Á., **Psáder, R.,** Hetyey, Cs., Vajdovich, P., Vörös, K.: Occurrence, clinical features and outcome of canine pancreatitis (80 cases). Acta Vet. Hung., 2011. *59.* 37-52. **IF: 0,673**

Pápa K., Vajdovich P., Sterczer Á., **Psáder R.,** Vörös K.: A kutyák heveny hasnyálmirigy-gyulladásának korszerű gyógykezelése : Irodalmi összefoglaló. Magy. Állatorv. Lapja, 2012. *134.* 221-231. **IF: 0,146**

7.3. Egyéb, referált szaklapokban megjelent közlemények jegyzéke

Arany-Tóth A., Csébi P., **Psáder R.:** Harapott nyaki sérülés orosz agáron. Magy. Állatorv. Lapja, 2010. *132.* 718-721. **IF: 0,300**

Gál J., **Psáder R.,** Bánhidy J., Mándoki M.: Sisakos kaméleon (Chamaeleo calyptratus) endoszkópos vizsgálata. Magy. Állatorv. Lapja, 2010. *132.* 114-118. **IF: 0,300**

Gál, J., Jakab, Cs., Szabó, Z., Pazár, P., **Psáder, R.,** Roeber, F., Hegyi, Á., Lefler, K., K., Farkas, B., Mándoki, M.: Haemangioma in the oesophagus of a red-eared slider (Trachemys scripta elegans). Acta Vet. Hung., 2009. *57.* 477-484. **IF: 0,642**

Jakab Cs., Szentgáli Zs., **Psáder R.,** Szász Marcell A., Rusvai M., Gálfi P., ifj. Horváth L., Horváth Á.: Kutya laryngealis chondrolipomája: Esetismertetés. Magy. Állatorv. Lapja, 2008. *130.* 733-740. **IF: 0,088**

Pazár P., Beregi A., **Psáder R.,** Szabó Z.: Teknősök endoszkópos vizsgálata 1. Magy. Állatorv. Lapja, 2013. *135.* 758-762. **IF: *0.146**

Pazár P., Beregi A., **Psáder R.,** Szabó Z.: Teknősök endoszkópos vizsgálata 2. Magy. Állatorv. Lapja, 2014. *136.* 45-51. **IF: *0.146**

Psáder R., Mihálffy É., Németh T.: Kutya féloldali gégebénulásának és másodlagos gégekallupszusának endoszkópos diagnosztikája és műtéti megoldása. Magy. Állatorv. Lapja, 2006. *128.* 451-458. **IF: 0,155**

Vajdovich, P., **Psáder, R.,** Tóth, Z., A., Perge, E.: Use of the argyrophilic nucleolar region method for cytologic and histologic examination of the lymph nodes in dogs. Vet. Pathol., 2004. *41.* 338-345. **IF: 1,194**

7.4. Az értekezés témakörében elhangzott kongresszusi beszámolók, poszterek

Pápa, K., Sterczer, Á., **Psáder, R.,** Vörös, K., Burai, M., Pap, Á.: Nasojejunalis tápszonda levezetése endoszkóp segítségével kutyában. MTA Állatorvos-tudományi Bizottsága, Akadémiai beszámoló, Klinikumok és gyógyszertan. 2005.

Pápa, K., **Psáder, R.**, Sterczer, Á., Pap, Á., Rinkinen, M., Spillmann, T.: Endoscopically guided nasojejunal tube placement in dogs for short-term post-duodenal feeding. Proceedings of 17th ECVIM-CA Congress & 9th ESCVP Congress, Budapest, 13th–15th Sep. 2007.

Pápa K., Sterczer Á., **Psáder R.,** Spillmann, T., Pap Á.: Jejunalis táplálás egy új endoszkópos módszer segítségével behelyezett nasojejunalis tápszondán keresztül kutyában. MTA Állatorvos-tudományi Bizottsága, Akadémiai beszámoló, Klinikumok és gyógyszertan. 2007.

Psáder R., Sterczer Á., Pápa K., Szilvási V., Pap Á.: Enteralis tápszondán keresztül adott cholagóg készítmény hatása az epehólyag működésre. MTA Állatorvos-tudományi Bizottsága, Akadémiai beszámoló, Klinikumok és gyógyszertan. 2009.

Psáder R., Sterczer Á., Pápa K., Jakab Cs., Harnos A., Hőnich E.: Kutyák endoszkópos módszerrel vett gyomorbiopsziáinak retrospektív vizsgálata. MTA Állatorvos-tudományi Bizottsága, Akadémiai beszámoló, Klinikumok és gyógyszertan. 2011.

Sterczer Á., Reiczigel J., **Psáder R.,** Pápa K., Vörös K., Pap Á.: Cholagóg-indukálta epehólyag-ürülés jelentősége a biliaris obstrukció diagnózisában. Retrospektív vizsgálat. MTA Állatorvos-tudományi Bizottsága, Akadémiai beszámoló, Klinikumok és gyógyszertan. 2012.

Psáder R., Pápa K., Jakab Cs., Sterczer Á.: Egészséges, lymphocytás gyomorgyulladásban és gyomor adenocarcinomában szenvedő kutyák endoszkópos módszerrel vett gyomorbioptátumainak immunhisztokémiai vizsgálata claudin-1, -2, -3, -4, -5, -6, -7, -8, -10 és -18 markerekkel. MTA Állatorvos-tudományi Bizottsága, Akadémiai beszámoló, Klinikumok és gyógyszertan. 2014.

7.5. Egyéb témakörben elhangzott kongresszusi beszámolók, poszterek

Csébi P., **Psáder R.**, Németh T.: Az orrüreg betegségei. HSAVA, előadás. 2005.

Pápa K., Máthé Á., **Psáder R.,** Abonyi-Tóth Zs., Szenes K., Vörös K., Sterczer Á.: C-reactive protein és a thyroxin prognosztikai értéke akut pancreatitisben megbetegedett kutyákban. MTA Állatorvos-tudományi Bizottsága, Akadémiai beszámoló, Klinikumok és gyógyszertan. 2010.

Psáder R., Németh T.: Gégebénulás vagy -kollapszus?... Ez itt a kérdés! HSAVA, előadás. 2008.

Psáder R.: Az endoszkópia szerepe kutyák és macskák orrüregi betegségeinek kórjelzésében és terápiájában. HSAVA, előadás. 2009.

Psáder R.: A húgyhólyag és a húgycső endoszkópos vizsgálata. HSAVA, előadás. 2010.

Psáder R.: A kutya légcsövének endoszkópos vizsgálata. HSAVA, előadás. 2010.

Psáder R.: A kutya vastagbelének endoszkópos vizsgálata. HSAVA, előadás. 2011.

Psáder R.: A nyelőcső endoszkópos vizsgálata. HSAVA, előadás. 2012.

Psáder R.: Az alsó húgyutak endoszkópos vizsgálata. HSAVA, előadás. 2013.

7.6. Meghívott előadó (külföldi testvérszakokon, illetve nemzeti vagy nemzetközi, nem kongresszusi jellegű tudományos összejöveteleken)

Psáder R.: Fülbetegségek belgyógyászati vonatkozásai. Magyar Állatorvosok Világszervezete, SZIE ÁOTK, Budapest. 2004.

Psáder R.: Az endoszkópia jelentősége kutyák és macskák légúti betegségeinek diagnosztikájában és terápiájában. Magyar Állatorvosi Kamara Komárom-Esztergom Megyei Szervezete, Komárom. 2007.

Psáder R.: Az endoszkópia jelentősége kutyák és macskák légúti betegségeinek diagnosztikájában és terápiájában. Kómár Emléknap, Cegléd. 2008.

Psáder R.: Az endoszkópia jelentősége kutyák és macskák légúti betegségeinek diagnosztikájában és terápiájában. Magyar Állatorvosi Kamara Győr-Moson-Sopron Megyei Szervezete, Sopron. 2008.

Psáder R.: Sürgősségi esetek az endoszkópos laborban és tapasztalatok a házi sürgősségi betegellátásban. Magyar Állatorvosi Kamara Pest Megyei Szervezete, Budapest. 2010.

Psáder R.: A kutyák és macskák gyakoribb alsó légúti betegségei a gyakorlatban a specialista szemével; A légzőszervi betegek sürgősségi ellátásának alapelvei. Magyar Állatorvosi Kamara Pest Megyei Szervezete, Budapest. 2013.

Psáder R.: A légzőszervi betegek sürgősségi ellátásának alapelvei. SZIE ÁOTK, Budapest. 2013.

7.7. További teljes szövegű szakcikkek IF nélküli folyóiratban

Psáder R., Faigl V.: A háznál történő sürgősségi ellátás gyógyszer- és eszközigénye. Kamarai Állatorvos. 2010. *2*. 28-30.

7.8. Szakdolgozat vagy TDK dolgozat témavezetése gradualis képzésben

Szilvási Viktória: Enteralis tápszonda helyeződésének hatása kutyák epehólyag működésére. TDK. Témavezető: Sterczer Á., **Psáder R.** 2008.

Henézi Ágnes: A kutya egyes vékonybél szakaszainak mérése. Szakdolgozat. Témavezető: Sótonyi P., **Psáder R.** 2009.

Hőnich Eszter: Kutyák endoszkópos módszerrel vett gyomorbiopsziáinak retrospektív vizsgálata. TDK. Témavezető: **Psáder R.** 2011.

8. Köszönetnyilvánítás

Ezúton szeretném megköszönni témavezetőmnek, Dr. Sterczer Ágnesnek az odaadó szakmai és emberi segítséget, a külföldi tanulmányutaim megszervezésében nyújtott nélkülözhetetlen támogatást és a kutatásaimhoz elengedhetetlen anyagi források megteremtését.

Köszönettel tartozom tanszékvezetőmnek, Prof. Vörös Károlynak a támogatásáért, a munkámhoz szükséges infrastrukturális és tárgyi feltételek megteremtéséért, a külföldi tanulmányutaim engedélyezéséért.

Külön szeretném megköszönni Dr. Jakab Csabának, hogy ötleteivel, tanácsaival segített és mellettem állt a kórszövettani és immunhisztokémiai vizsgálataim során.

Köszönöm endoszkópos mentoromnak, Pap Ákos professzor úrnak az évek óta tartó szakmai iránymutatását, emberi támogatását. Külön köszönöm a gasztroenterológiai kutatócsoportunknak nyújtott segítségét, ötleteit, tanácsait, melyekkel önzetlenül, iskola teremtő módon tette lehetővé a fejlődésünket.

Köszönöm Prof. Sótonyi Péternek az anatómiai előtanulmánnyal kapcsolatos tanácsait.

Köszönöm a társszerzők munkáját.

Köszönöm a Belgyógyászati Tanszék és Klinika munkatársainak segítségét a mintagyűjtésben, emellett külön köszönettel tartozom Dr. Pápa Kingának a munkám során adott tanácsokért.

Köszönöm a Patológiai Tanszék szövettani asszisztensének, Pop Renátának és adminisztrátorának, Herczeg Mihályné Icának a lelkiismeretes és megbízható munkáját.

Köszönöm a Radiológiai Osztály munkatársainak, Kampó Józsefné Marikának és Opor Károlynak a segítségét és türelmét a röntgenvizsgálatok elkészítése során.

Köszönöm Dr. Novák Istvánnak, az AIDR Auricoop Kft. állatorvosának, hogy lehetőséget teremtett az anatómiai méréseink elvégzésére beagle kutyákon.

Köszönöm Bajcsayné Fábián Ibolya rendszergazdának a kórszövettani értékelőlapok elkészítése kapcsán nyújtott segítségét.

Köszönöm az Idegennyelvi Lektorátus korábbi vezetőjének, Karvázy Balázs tanáromnak az angol nyelvű szakcikkek lektorálásában nyújtott segítségét.

Köszönöm az Állatorvos-tudományi Könyvtár munkatársainak, Kiss Józsefné Oláh Editnek, Miszori Katalinnak, Orbán Évának, Winkler Beának az egyes szakcikkek beszerzésével és a tudománymetriai adatok rendelkezésemre bocsátásával kapcsolatos gyors és hatékony segítségét.

Köszönöm Dr. Bíró Ferencnek és Dr. Gáspár Zoltánnak a tanulmányutaim szponzorációjában nyújtott segítségét.

Szeretném megköszönni az Endoszkóp Labor korábbi és jelenlegi munkatársainak, Péter Zsolt, Takács-Radics Bíborka, Leitner Dóra, Ványolos-Pintér Szilvia asszisztenseknek és Dr. Balogh Márton és Dr. Csöndes Judit kollégáimnak a hétköznapi munka során nyújtott segítségét.

Köszönöm Merl Anikó gazdasági felelős mindennapi támogatását, rugalmasságát és segítségét, mely elengedhetetlen az endoszkópos szakrendelések zökkenőmentes működéséhez.

Köszönöm Dr. Faigl Vera kolléganőmnek, barátomnak a tanácsait, megjegyzéseit, szakmai és emberi támogatását, a dolgozat javítása során nyújtott értékes segítségét.

Köszönöm Szüleimnek, hogy mindvégig támogattak, és lehetővé tették számomra, hogy állatorvos lehessek. Köszönöm Feleségemnek és Gyermekeimnek, hogy gondoskodásukkal, türelmükkel és támogatásukkal a kutatásaimmal foglalkozhattam.